АВИЦЕННА

научный медицинский журнал

Публикации для студентов, молодых ученых и научно-преподавательского состава на www.avicenna-idp.ru

ISSN 2500-378X Издательский дом "Плутон" www.idpluton.ru

Выпуск №32

КЕМЕРОВО 2019

25 февраля 2019 г.
ББК Ч 214(2Рос-4Ке)73я431 ISSN 2500-378X УДК 378.001
Кемерово
Журнал выпускается ежемесячно. Научный журнал публикует статьи по медицинской тематике. Подробнее на www.avicenna-idp.ru
За точность приведенных сведений и содержание данных, не подлежащих открытой публикации, несут ответственность авторы.

Редкол.:

Никитин Павел Игоревич - главный редактор, ответственный за выпуск журнала.

Шмакова Ольга Валерьевна - кандидат медицинский наук, ответственный за первичную модерацию, редактирование и рецензирование статей.

Хоботкова Татьяна Сергеевна - кандидат медицинский наук, ответственный за финальную модерацию и рецензирование статей.

Никитина Инна Ивановна – врач-эндокринолог, специалист ОМС, ответственный за первичную модерацию, редактирование и рецензирование статей.

Меметов Сервир Сеитягьяевич - доктор медицинских наук, профессор кафедры организации здравоохранения и общественного здоровья ФПКи ППС ФГБОУ ВО «Ростовский государственный медицинский университет».

Тахирова Рохатой - кандидат медицинских наук, доцент кафедры факультетской педиатрии Ташкентского педиатрического медицинского института.

Ешиев Абдыракман Молдалиевич - доктор медицинских наук, профессор Ошской межобластной объединенной клинической больницы.

Федотова Елена Владимировнадоцент - кандидат медицинский наук, профессор РАЕ, врач-хирург ГБОУ ВПО "Северный государственный медицинский университет".

Тихомирова Галия Имамутдиновна - доктор медицинских наук, доцент кафедры общей хирургии ФБГОУ ВО "Ижевская государственная медицинская академия".

Иванов Александр Леонидович – кандидат психологических наук, доцент кафедры психотерапии и сексологии РМАНПО.

Дурягина Лариса Хамидуловна - доктор медицинских наук, заведующая кафедрой терапевтической стоматологии, заслуженный врач республики Крым, Медицинская академия имени С.И. Георгиевского ФГАОУ ВО «Крымский федеральный университет имени В.И. Вернадского»

Дегтярева Людмила Анатольевна - кандидат медицинских наук, доцент медицинской академии им. С.И. Георгиевского ФГАОУ ВО «Крымский федеральный университет имени В.И. Вернадского»

Сулейменова Роза Калдыбековна - кандидат медицинских наук, заведующая кафедрой "Гигиена" АО "Медицинский Университет Астана"

Бовтюк Николай Ярославович - кандидат медицинских наук, доцент кафедра общей хирургии ОУ "Белорусский государственный медицинский университет"

Якубова Азада Батировна - кандидат медицинских наук, заведующая кафедрой Факультетской и госпитальной терапии, Ургенческий филиал Ташкентской Медицинской Академии

Афанасьева Галина Александровна - доктор медицинских наук, доцент кафедры патофизиологии ФГБОУ ВО Саратовский государственный медицинский университет имени В.И. Разумовского

Бесхмельницына Евгения Александровна - ассистент кафедры фармакологии и клинической фармакологии НИУ «Белгородский государственный национальный исследовательский университет», врач акушер-гинеколог

А.О. Сергеева (ответственный администратор)[и др.];

Научный медицинский журнал **«Авиценна»**, входящий в состав **«Издательского дома «Плутон»**, создан с целью популяризации медицинских наук. Мы рады приветствовать студентов, аспирантов, преподавателей и научных сотрудников. Надеемся подарить Вам множество полезной информации, вдохновить на новые научные исследования.

Издательский дом «Плутон» www.idpluton.ru e-mail:admin@idpluton.ru
Подписано в печать 25.02.2019 г. Формат 14,8×21 1/4. | Усл. печ. л. 3.2. | Тираж 300.

Все статьи проходят рецензирование (экспертную оценку).

Точка зрения редакции не всегда совпадает с точкой зрения авторов публикуемых статей.

Авторы статей несут полную ответственность за содержание статей и за сам факт их публикации.

Редакция не несет ответственности перед авторами и/или третьими лицами и организациями за возможный ущерб, вызванный публикацией статьи.

При использовании и заимствовании материалов ссылка обязательна

Оглавление

1. ИЗУЧЕНИЕ БИОЛОГИЧЕСКИХ СВОЙСТВ НЕКОТОРЫХ ВИДОВ ДРОЖЖЕПОДОБНЫХ ГРИБОВ РОДА CANDIDA 4
Аллаберганова З.С.
2. АРТЕРИОВЕНОЗНЫЕ МАЛЬФОРМАЦИИ ЦЕНТРАЛЬНОЙ НЕРВНОЙ СИСТЕМЫ: КЛИНИЧЕСКИЕ ПРОЯВЛЕНИЯ И ВИЗУАЛИЗАЦИЯ 8
Кадыр Б.М.
3. АУГМЕНТАЦИЯ КОСТНОЙ ТКАНИ В СТОМАТОЛОГИИ С ПРИМЕНЕНИЕМ СИНТЕТИЧЕСКОГО БИОМАТЕРИАЛА... 11
Нестерова Н.В., Анчикова Д.А.
4. ПРОБЛЕМА ПЕРИТОНИТА В СОВРЕМЕННОЙ АБДОМИНАЛЬНОЙ ХИРУРГИИ 15
Кельдибеков М.Ю., Яценко А.А., Стяжкина С.Н.

Аллаберганова З.С.
Ургенчский филиал Ташкентской медицинской академии

Allaberganova Z.S.
Urgench branch of the Tashkent Medical Academy

УДК 582.282.23

ИЗУЧЕНИЕ БИОЛОГИЧЕСКИХ СВОЙСТВ НЕКОТОРЫХ ВИДОВ ДРОЖЖЕПОДОБНЫХ ГРИБОВ РОДА CANDIDA

STUDYING THE BIOLOGICAL PROPERTIES OF SOME YEARS OF THE YEAR-LIKE MUSHROOMS OF THE GENUS CANDIDA

Аннотация. Целью было изучение культуральных и протеолитических свойств дрожжеподобных грибов рода Candida. Установлено, что естественная изменчивость морфологии колоний C.albicans зависит от длительности хранения штаммов и количества пассажей. Кроме типичных S и атипичных K форм могут выявляться R формы и у коллекционных и у госпитальных штаммов. Отрицательные результаты по протеолитической активности установлены для коллекционных штаммов в третьем пассаже, для госпитальных штаммов в первом пассаже.

Abstract. The goal was to study the cultural and proteolytic properties of yeast-like fungi of the genus Candida. It was established that the natural variability of the morphology of C. albicans colonies depends on the duration of storage of the strains and the number of passages. In addition to typical S and atypical K forms, R forms can be detected in both collection and hospital strains. Negative results on proteolytic activity were established for collection strains in the third passage, for hospital strains in the first passage.

Ключивые слова: дрожжеподобный гриб, candida, типичный, атипичный, кандидозный, ферментативный.

Key words: yeast fungus, candida, typical, atypical, candidal, enzymatic.

Введение. Дрожжеподобных грибов рода Candida подразделяют на несколько видов, клиническая и эпидемиологическая значимость которых не однозначна (Реброва Р.Н., 1989; Дехканходжаева Н.А., 1996; Елинов Н.П., 2002; Осипова С.О., 2002; Fotos P.G., Lilly J.P., 1998; Gautret P. et al., 2000). Потребности в качественной диагностике, и соответственно, объемы исследований на микроорганизмы рода Candida возрастают в настоящее время. Дрожжеподобные грибы рода Candida являются отдельным родом в классификации микроорганизмов, который насчитывает более 80 видов [Koch H., 1973], но только некоторые виды могут вызывать различные заболевания у человека. К ним относятся Candida albicans, C.tropicalis, C.pseudotropicalis, C.krusei, C.guillermondi, C.pelliculosa, C.parapsilosis. Грибы рода Candida относятся к условно-патогенным растительным грибам, они довольно часто выделяются с поверхности кожных покровов и слизистых оболочек человека [Исхакова Х.И. и соавторы, 1986; Баженов Л.Г. и соавторы, 2002, 2005]. У клинически здоровых лиц кандиданосительство достигает 5%, а у лиц с воспалительными процессами слизистых оболочек 53,2% случаев [Реброва Р.Н., 1979].

Культивирование и количественный учет дрожжеподобных грибов рода Candida имеет важное значение при диагностике кандидозных инфекций и определении степени дисбиоза различных биотопов организма. Изменение условий обитания грибов рода Candida приводит к изменению их различных биологических свойств, в том числе культуральных, протеолитических свойств, адгезивности и ряда других. Это приведет к уменьшению их выявляемости в качественном и количественном отношении.

В связи с этим целью настоящего исследования было изучение культуральных и протеолитических свойств дрожжеподобных грибов рода Candida, которые наиболее подвержены к изменениям под воздействием различных факторов.

Материалы и методы. Нами были изучены морфологические, культуральные, протеолитические свойства основного представителя дрожжеподобных грибов рода Candida - Candida albicans. Идентификацию и дифференциацию выделенных микроорганизмов проводили по Берги [1997]. Для сравнения результатов проводили 3 пассажа коллекционных и госпитальных штаммов Candida albicans.

Все исследования проведены в Ургенчском филиале Ташкентской медицинской академии и НИИ ЭМИЗ МЗ РУз с использованием общепринятых бактериологических методов. Статистическая обработка материала проведена на персональном компьютере с использованием программы “Excel”.

Результаты исследования. Учет ростовых свойств колоний Candida albicans, выросших на питательных средах оценивали по шкале предложенный Нуралиевым Н.А. и соавторами [2004]:

I уровень - хороший рост (колонии типичные, сочные, полноценные, пышные. Обильный рост при инкубации в 37^0С 18-24 часа, соответствует номенклатурным требованиям, морфологические, тинкториальные, ферментативные и другие биологические свойства культур микроорганизмов не изменяются);

II уровень - умеренный рост (колонии мелкие, суховатые, отстают в развитии до типичных форм на 4-6 часов при инкубации в 37^0С 18-24 часа, при сохранении морфологических, тинкториальных, ферментативных и других биологических свойств культур микроорганизмов);

III уровень - слабый рост (колонии очень мелкие, определяются визуально с трудом и не соответствует номенклатурным стандартам при культивировании в условиях рекомендованных общепринятыми методиками);

IV уровень - видимого роста нет.

Ростовые свойства разных коллекционных штаммов Candida albicans изучали на рисоотрубьевом водном экстракте (РОВЭ), который был приготовлен в двух вариантах: I - на питательном бульоне; II - на изотоническом 0,5% растворе NaCl. Полученные результаты показывают, что посеянные культуры одинаково хорошо растут на этой среде в концентрациях 10^4 и 10^2 через 48 часов культивирования в термостате - 37^0С (таблица 1).

Таблица 1

Ростовые свойства музейных культур дрожжеподобных грибов рода Candida при культивировании в рисоотрубьевом водном экстракте (РОВЭ).

Культура, регистрационный номер	РОВЭ на питательном бульоне				РОВЭ на 0,5 % NaCl			
	Через 24 ч		Через 48 ч		Через 24 ч		Через 48 ч	
	Концентрация							
	10^4	10^2	10^4	10^2	10^4	10^2	10^4	10^2
Candida albicans 7 003838	II	IV	I	II	II	IV	I	I
Candida albicans 10 003848	II	IV	I	II	II	IV	I	I
Candida albicans 5 003818	I	II	I	I	I	II	I	I
Candida albicans 723 003592	I	II	I	I	I	II	I	I

Примечание: Ростовые свойства по степеням I, II, III, IV по Нуралиеву Н.А. и соавторы (2014).

Кроме того, нами была изучена естественная изменчивость морфологии выросших колоний коллекционных и госпитальных штаммов Candida albicans (таблица 2). Установлено, что при первичном посеве (I - пассаж) популяция Candida albicans состоит из следующих типов колоний: типичная по морфологии колония (S форма); атипичная по морфологии колония - карликовая форма (K форма).

Типичные колонии гладкие, выпуклые, блестящие с ровными краями, белого цвета; на третьи сутки роста при 37^0С на среде Сабуро с 4% глюкозой размеры диаметром 3-7 мм. В атипичной форме все признаки схожи, только на третьи сутки роста диаметр колоний до 2 мм.

Соотношение этих колоний имеет определенные количественные выражения для различных штаммов. Это соотношение колоний в популяции исследуемых штаммов закономерны и зависят от длительности хранения и количества пассажей. Кроме того, в третьем пассаже могут появиться колонии другого морфологического типа (R формы). Эти колонии радиально-складчатые, приподнятые с поверхности среды, белого цвета, с диаметром до 4 мм. Частота встречаемости незначительная – 0,4-0,8%.

Таблица 2

Естественная изменчивость морфологии колоний в популяции Candida albicans (в %).

Пассаж	Частота морфологических форм колоний					
	Коллекционные штаммы			Госпитальные штаммы		
	S	K	R	S	K	R
I	76±2,8	24±1	0	95,2±1,4	4,8±1,2	0
II	82±2,4	18±1,3	0	96,7±1,5	3,3±1,4	0
III	82±1,8	17,2±1,8	0,8±0,6	88,4±2	11,2±1,6	0,4±0,4

Нужно подчеркнуть, что с увеличением генерации в популяции “карликовых” форм значительно уменьшается количественное соотношение этих форм и увеличивается количество S форм. Это указывает на то, что “карликовые” формы колоний не стабильны и носят фенотипический характер изменчивости.

Следующим этапом работы было определение изменчивости протеолитической активности этих же коллекционных и госпитальных штаммов Candida albicans в сравнительном аспекте. Все результаты получены после каждого пассажа (таблица 3 и 4).

Таблица 3

Изменчивость протеолитической активности различных форм коллекционных штаммов Candida albicans (в %).

Пассаж	Степень протеолитической активности					
	Высокий		Средний		Низкий	
	S	K	S	K	S	K
I	10±3,2	19,3±3	18±4	42,2±6,3	72±5,2	38,5±4
II	0	6,5±2,8	30,4±4	39,4±5	69,6±5,3	54,1±3,8
III	0	0	0	50±8,3	96±8	50±8

Установлено, что в первом пассаже процент высокой протеолитической активности отмечалось выше у K формы по сравнению с S формой коллекционных штаммов - соответственно 19,3±3% и 10±3,2%. Во втором пассаже этих же культур эта тенденция сохранилась. Интересно отметить, что отрицательные результаты по протеолитической активности установлены в третьем пассаже для S формы коллекционных штаммов (4±3,3%), у K форм этого своеобразного изменения не наблюдали.

Таблица 4

Изменчивость протеолитической активности различных форм госпитальных штаммов Candida albicans (в %).

Пассаж	Степень протеолитической активности					
	Высокий		Средний		Низкий	
	S	K	S	K	S	K
I	39,2±7,2	21,1±6	22,1±6	18±5,3	28,6±6,7	32±6,6
II	0	0	40±7,3	30±6,7	60±7,7	70±5,8
III	0	7,3±3,2	74,2±6	60,4±8,2	25,8±4,8	32,3±6,2

Иную картину при дальнейших исследованиях мы наблюдали у госпитальных штаммов. Высокая протеолитическая активность отмечалась у S формы на 1,86 раза больше, чем у K формы колоний (39,2±7,2% против 21,1±6%). Отрицательные результаты по протеолитической активности выявлены по госпитальным штаммам уже в первом пассаже - для S формы в 10,1±4,5% и для K формы в 28,9±4,7% случаях. Но с увеличением количества пассажей протеолитическая активность S формы постепенно снижается и в третьем пассаже высокая активность практически не обнаружена.

Выводы.

1. Оценка ростовых свойств по предложенной шкале указывает на хороший и умеренный рост дрожжеподобных грибов рода Candida в концентрации 10^4 и 10^2 степени через 48 часов в рисоотрубьевом водном экстракте.

2. Естественная изменчивость морфологии колоний Candida albicans зависит от длительности хранения штаммов и количества пассажей. Кроме типичных S форм и атипичных K форм в третьем пассаже могут выявляться R формы и у коллекционных и у госпитальных штаммов. Частота встречаемости их равна 0,4-0,8%.

3. Отрицательные результаты по протеолитической активности установлены для коллекционных штаммов в третьем пассаже для S формы в 4±3,2% случаях, для госпитальных штаммов в первом пассаже для S формы в 10,1±4,5% случаях, для K формы в 28,9±4,7% случаях.

Библиографический список:

1. Баженов Л.Г., Артемова Е.В. Идентификация клинических культур Кандида и их чувствительность к антимикробным препаратам //Материалы Республиканской научно-практической конференции «Клиник микробиологиянинг долзарб муаммолари» - Ташкент. - 2002. - С.12-13.

2. Баженов Л.Г., Артемова Е.В., Нечмирев А.Б. Кристаллографический метод идентификации микроорганизмов и его возможность на примере грибов рода Candida //Инфекция, иммунитет и фармакология. - 2005. - №5. - С.16-18.

3. Дрожжеподобные грибы рода Candida в больничной среде /Исхакова Х.И., Исламбеков Э.С., Шабанова Н.Г., Курмаев Ш. //Медицинский журнал Узбекистана. - 1986. - №2. - С.39-40.

4. Изучение качества питательной среды на основе рисовых отрубей для культивирования бактерий /Нуралиев Н.А., Норметов Б.Н., Жуманиёзов К.Й., Бектимиров А.М-Т. //Методические рекомендации. - Ургенч. - 2004. - 13 с.

4. Реброва Р.Н. Грибы рода Candida при бактериальных инфекциях – Москва: “Медицина”. - 1979. - 239 с.

5. Candida parapsilosus endocarditis that emerged 2 years after abdominal surgery /Tonoto K., Tsujina T., Fujioka Y. et al //Heat Vessels. - 2004. - 19 (3). - P.149-152.

Кадыр Багжан Макулбекулы
Резидент-нейрохирург, Казахский медицинский университет непрерывного образования, г.Алматы, Казахстан

Kadyr Bagzhan Makulbekuly
Resident neurosurgeon, Kazakh Medical University of Continuing Education, Almaty, Kazakhstan

УДК 616.145.11

АРТЕРИОВЕНОЗНЫЕ МАЛЬФОРМАЦИИ ЦЕНТРАЛЬНОЙ НЕРВНОЙ СИСТЕМЫ: КЛИНИЧЕСКИЕ ПРОЯВЛЕНИЯ И ВИЗУАЛИЗАЦИЯ

ARTERIOVENOUS MALFORMATIONS OF CENTRAL NERVOUS SYSTEM: CLINICAL MANIFESTATIONS AND IMAGING

Аннотация: В результате частого использования передовых методов визуализации увеличилось обнаружение случайных артериовенозных мальформаций (АВМ). Естественная история АВМ плохо изучена, и ее лечение является спорным. В этой статье мы рассмотрим клинические проявления и методы визуализации АВМ.

Abstract: The frequent use of advanced imaging techniques has increased the detection of random arteriovenous malformations (AVMs). The natural history of an AVM is poorly understood, and its treatment is controversial. In this article, we consider the clinical manifestations and imaging methods for AVM.

Ключевые слова: артериовенозная мальформация, очаговый неврологический дефицит, визуализация.

Keywords: arteriovenous malformation, focal neurologic deficits, imaging.

Введение. АВМ являются аномалиями капиллярного русла. Геморрагическое проявление АВМ связано со значительной заболеваемостью и смертностью. Золотым стандартом диагностики АВМ является церебральная ангиография. Тем не менее, развитие неинвазивных методов визуализации привело к усилению диагностики неразорвавшегося АВМ, что в настоящее время ставит новые задачи в отношении их лечения. В этом обзоре представлены клиническое течение и методы визуализации АВМ.

Эпидемиология. Приблизительно 2% АВМ являются множественными, а остальные являются одиночными [1]. Согласно данным, оба пола страдают одинаково [2]. АВМ являются основной причиной нетравматического внутримозгового кровоизлияния у людей младше 35 лет. Большинство поражений выявляются у пациентов в возрасте 40 лет и 75% геморрагических проявлений происходят в возрасте до 50 лет [2]. По данным аутоскопии, только 12% АВМ являются симптомными [3].

Клинические проявления. Церебральные АВМЫ могут проявляться внутричерепным кровотечением, судорогами, головными болями и длительной нетрудоспособностью; наиболее распространенными симптомами являются кровоизлияние и судороги [4].

Внутричерепное кровоизлияние. Ежегодная частота кровотечений из неразорвавшихся и невылеченных АВМ головного мозга составляет от 2% до 4%, при этом примерно у 38-71% пациентов с АВМ головного мозга наблюдается внутричерепное кровоизлияние [5]. Первоначальное проявление кровоизлияния чаще всего встречается у пациентов в возрасте от 20 до 40 лет [5]. Есть данные, позволяющие предположить, что геморрагическое проявление является важным предиктором будущего кровоизлияния. Ondra et al. [6] наблюдали группу неоперированных симптоматических пациентов с АВМ в головном мозге и обнаружили средний интервал времени - 7,7 года между первоначальным проявлением и последующим кровоизлиянием. Исследование из Торонто показало [7], что ежегодный риск кровоизлияния составляет 9,65% в течение первого года и 3,67% через 5 лет после первоначального проявления геморрагии.

Другие потенциальные факторы риска кровоизлияния включают (1) АВМ с исключительно глубоким венозным дренажом (обычно определяемый как дренаж через перивентрикулярный, галеновый или мозжечковый пути), (2) АВМ, связанные с аневризмой, (3) АВМ, которые глубоко расположены, и (4) АВМ, который является инфратенториальным. Риск кровоизлияния варьирует от 0,9% в год у пациентов без таких факторов риска, как геморрагическое проявление, глубокая локализация АВМ или глубокий венозный отток, и может достигать 34,4% у пациентов с этими факторами. Риск кровоизлияния сохраняется до полного устранения АВМ; поэтому частичная

эндоваскулярная эмболизация АВМ не полностью снижает риск кровотечения до нуля [8].

Судороги. Судороги возникают примерно у 18-40% АВМ головного мозга с благоприятным ответом на лечение противоэпилептическими препаратами. Тип припадка, чаще всего ассоциируемый с АВМ, - это генерализованные припадки (30%). По данным Brown Jr. et al. [2], нет существенной связи кровоизлияния с первоначальным проявлением судороги, очаговым неврологическим дефицитом или головными болями. В проспективном исследовании, проведенном в Торонто для 678 пациентов, частота кровотечений у пациентов с эпилепсией составляла 4,16% в год [7].

Головные боли. Головные боли возникают примерно у 5–14% пациентов с АВМ головного мозга, и эти головные боли не различимы. Они могут быть односторонними или двусторонними и могут иметь мигренозные признаки с аурой или без нее [8]. В настоящее время нет исследований для оценки степени ответа на фармакологическое лечение и облитерацию АВМ.

Очаговый неврологический дефицит (ОНД). Очаговый неврологический дефицит (FND) встречается у 1–40% пациентов с АВМ головного мозга [3]. Только от 5% до 15% проявляют прогрессирующий дефицит, не связанный с кровоизлиянием [6]. Патофизиология этих дефицитов является многофакторной и включает феномен сосудистого «обкрадывания» и/или венозную гипертензию. Явление сосудистого обкрадывания происходит вокруг перинидального (вокруг очага) артериального обкрадывания, которое возникает в результате шунтирования большого потока через АВМ и приводит к снижению артериального давления в питающих артериях и окружающей мозговой ткани. Кроме того, расширение вен может привести к сжатию ткани головного мозга, это, в свою очередь приводит к проявлению ОНД [9].

Визуализация. Традиционная церебральная ангиография является золотым стандартом в оценке ангиоархитектуры АВМ и показывает следующие существенные особенности: питающие артерии, расположение очагов, дренирующие вены, морфология, наличие и расположение ассоциированных аневризм, венозные варикозные расширения и васкулопатические сегменты стеноза на артериях и венах. Эти функции важны, потому что они обычно используются для планирования лечения. Одной из важных ангиографических особенностей является визуализация АВМ во время артериальной фазы ранней дренирующей вены, так как эта функция подтверждает наличие артериовенозного шунта [10]. Внутрижелудочковое кровоизлияние в результате разрыва АВМ является вторичным по отношению к вершине очага (очаги рассматриваются как клиновидное расположение спутанных сосудов на церебральной ангиографии), выступающей к поверхности желудочка. Важно отметить, что тромбоз АВМ может не обнаруживаться при церебральной ангиографии.

Другие методы визуализации включают КТ, КТ-ангиографию, МРТ и магнитно-резонансную ангиографию. Эти методы визуализации ограничены в их чувствительности и способности обеспечить детальную визуализацию архитектуры АВМ [10]. Каждый метод визуализации обеспечивает свою уникальную силу: КТ-ангиография обеспечивает лучшую детализацию сосудов АВМ, тогда как МРТ и магнитно-резонансная ангиография обеспечивают лучшую визуализацию окружающих структур, прилегающих к очагу. Кроме того, МРТ может обнаружить тромбированные сосуды как гиперинтенсивные сигналы и показать любое ассоциированное кровоизлияние на различных этапах развития. МРТ может быть важна для предоперационного планирования, потому что она обеспечивает соответствующий хирургический подход, демонстрируя взаимосвязь АВМ и важных паренхиматозных структур.

Библиографический список:

1. Osborn A. G. Intracranial vascular malformations. In: Osborn A. G., editor. *Diagnosti Neuroradiology*. St Louis, Mo, USA: Mosby; 1994. pp. 284–301.

2. Brown R. D., Jr., Wiebers D. O., Torner J. C., O'Fallon W. M. Frequency of intracranial hemorrhage as a presenting symptom and subtype analysis: a population-based study of intracranial vascular malformations in Olmsted County, Minnesota. *Journal of Neurosurgery*. 1996;85(1):29–32.

3. The Arteriovenous Malformation Study Group Arteriovenous malformations of the brain in adults. *The New England Journal of Medicine*. 1999;340(23):1812–1818.

4. Stapf C., Mast H., Sciacca R. R., Choi J. H., Khaw A. V., Connolly E. S., Pile-Spellman J., Mohr J. P. Predictors of hemorrhage in patients with untreated brain arteriovenous malformation. *Neurology*. 2006;66(9):1350–1355

5. Crawford P. M., West C. R., Chadwick D. W., Shaw M. D. M. Arteriovenous malformations of the brain: natural history in unoperated patients. *Journal of Neurology Neurosurgery and Psychiatry*. 1986;49(1):1–10.

6. Ondra S. L., Troupp H., George E. D., Schwab K. The natural history of symptomatic

arteriovenous malformations of the brain: a 24-year follow-up assessment. *Journal of Neurosurgery*. 1990;73(3):387–391.

7. Da Costa L., Wallace M. C., Brugge K. G. T., O'Kelly C., Willinsky R. A., Tymianski M. The natural history and predictive features of hemorrhage from brain arteriovenous malformations. *Stroke*. 2009;40(1):100–105.

8. Choi J. H., Mast H., Sciacca R. R., Hartmann A., Khaw A. V., Mohr J. P., Sacco R. L., Stapf C. Clinical outcome after first and recurrent hemorrhage in patients with untreated brain arteriovenous malformation. *Stroke*. 2006;37(5):1243–1247.

9. Mossa-Basha M., Chen J., Gandhi D. Imaging of cerebral arteriovenous malformations and dural arteriovenous fistulas. *Neurosurgery Clinics of North America*. 2012;23(1):27–42

10. Mossa-Basha M., Chen J., Gandhi D. Imaging of cerebral arteriovenous malformations and dural arteriovenous fistulas. *Neurosurgery Clinics of North America*. 2012;23(1):27–42

Нестерова Н.В.
Анчикова Д.А.
Первый Московский государственный медицинский университет им. И.М. Сеченова Министерства здравоохранения Российской Федерации (Сеченовский Университет), г. Москва

Nesterova N. V.
Anchikova D. A.
I. M. Sechenov First Moscow State Medical University of the Ministry of Health of the Russian Federation (Sechenov University), Moscow, Russia

УДК 611.018.4

АУГМЕНТАЦИЯ КОСТНОЙ ТКАНИ В СТОМАТОЛОГИИ С ПРИМЕНЕНИЕМ СИНТЕТИЧЕСКОГО БИОМАТЕРИАЛА

AUGMENTATION OF BONE TISSUE IN DENTISTRY WITH THE USE OF SYNTHETIC BIOMATERIAL

Аннотация: Основной задачей современной имплантологии является восстановление утраченных функций зубочелюстной системы и эстетики, что напрямую сказывается на качестве жизни пациента. Но не во всех случаях имплантация отвечает на все сто процентов перед поставленной перед ней задачей. Основной причиной этих «неудач» является недостаточный объем костной ткани. Удаление зубов вследствие их болезней или травмы приводит к атрофии альвеолярных отростков костей, которая прогрессирует во времени. А с возрастом присоединяются болезни, препятствующие успешной имплантации. Поэтому исследователи не стоят на месте, совершенствуя и создавая новые материалы и методики.В данной научно-исследовательской работе был создан материал, отвечающий всем требованиям современной концепции, решающей данные проблемы в стоматологии.

Abstract: The main task of modern implantology is to restore the lost functions of the dental system and aesthetics, which directly affects the patient's quality of life. But not in all cases, implantation answers one hundred percent before the task set before it. The main cause of these “failures” is insufficient bone tissue. Removing teeth due to their disease or injury leads to atrophy of the alveolar bone processes, which progresses over time. And with age, diseases that prevent successful implantation join. Therefore, researchers do not stand still, improving and creating new materials and techniques. In this research work, a material was created that meets all the requirements of the modern concept that solves these problems in dentistry.

Ключевые слова: Аугментация костной ткани, состав и химические свойства костной ткани, яичная скорлупа, хондроитин сульфат, регенерация, остеобласты, APRF методика, остеокондуктивность, остеоиндуктивность.

Keywords: Augmentation of bone tissue, composition and chemical properties of bone tissue, eggshells, chondroitin sulfate, regeneration, osteoblasts, APRF, osteoconductiveness, osteoinductiveness.

Введение: Основными тезисами является остекондуктивность и остеоиндуктивность.

Различают несколько типов костных материалов: аутогенные, аллогенные, ксеногенные и синтетические. Аутогенные –это материалы, полученные от самого пациента. Аллогенные-от другого человека. Ксеногенные- от животных и синтетические-на основе солей кальция. Ауто- и аллотрансплантатация связанна с забором кости, что иногда приводит к осложнениям в виде повреждения сосудов и нервов, воспалению, а чужая кость может оказаться бионесовместима и отторгнуться. Поэтому многие хирурги имплантологи смотрят чаще на ксенногенные и синтетические материалы, которые не дают осложнений, угрожающих жизни пациента, руководствуясь, врачебным принципом -не навреди. Новые концепции в имплантации позволили расширить область применения синтетических биоматериалов. Они основаны на восстановлении костного объема не за счет трансплантата, а за счет стимуляции регенерации собственной кости.

Если понять, как работает регенерация, то значит можно найти инструменты для управления ею. Но вначале рассмотрим строение костной ткани и как происходит ее регенерация.

Костная ткань имеет особенное строение, которое не встречается в других видах соединительной ткани. Основные особенности кости - твердость, упругость, механическая прочность. Она состоит из клеток и костного матрикса (межклеточного вещества). Костный матрикс составляет

50% сухого "веса и состоит из неорганической (50%) и органической (25%) частей и H2O (25%).

Неорганическая часть в значительном количестве содержит Ca (25%) и P (50%), образующие кристаллы гидроксиапатита, а также другие компоненты: бикарбонаты, цитраты, соли Mg2+, K+, Na+ и др. Органическая часть образована коллагеном, неколлагеновыми белками, гликозаминогликанами (хондроитинсульфат, кератан-сульфат). Структура решетки неорганических кристаллов кости соответствует структуре кристаллов гидроксиапатита Ca10(PO4)6(OH)2 - это часть минеральной фазы кости. Другая часть представлена аморфным фосфатом кальция. Он представляет плотную некристаллическую субстанцию в виде аморфных гранул, имеющих вид овалов или кругов, диаметром 5,0-20,0 нм. Является важным компонентом костной ткани, и его присутствие не зависит от анатомического строения кости, но подвержено значительным колебаниям в зависимости от возраста. В зрелом организме процессы минерализации и резорбция кости находятся в состоянии динамического равновесия.

Для жизнедеятельности остеогенных клеток в процессе оссификации и декальцинации необходимы микроэлементы. Их известно более 30: Cu, Sr, Zn, Ba, Al, Be, Si, F и другие.Для минерализации требуется много энергии (в форме АТФ), регулируемой многими факторами, включая ферменты, гормоны, витамины.

Важную роль в минерализации выполняют гликозаминогликаны, в частности хондроитинсульфат, которые обладают повышенным сродством к ионам Ca и P. Основу образования первичных кристаллов составляет реакция образования комплекса между коллагеном, АТФ, Ca и хондроитинсульфатом

Историческая справка:

Аугментация-это не настолько новое направление в стоматологии, как могло бы показаться. Костная аугментация начала развиваться в 19 веке. Первые попытки пересадки костной ткани человеку производились ещё в глубокой древности. Первые пересадки кости на научной основе были начаты в 19 веке Вальтером и Вольффом. Основоположником костно - пластической хирургии в нашей стране является Н.И. Пирогов, который в 1852 г. произвел ампутации стопы, пересадив на резецированную суставную поверхность большеберцовой кости задний отдел пяточной кости вместе с мягкими тканями.

В 1910—1914 гг. Н. Н. Петровым, Н. И. Башкирцевым и А. А. Немиловым были произведены эксперименты для выяснения вопроса об источниках регенерации пересаженной кости. Согласно этим исследованиям, при свободной пластике костей постепенно отмирают все элементы трансплантата.

Цель: Изучение литературы и создание нового биоматериала для костной аугментации.

Материалы и методы исследования.

Для получения биоматериала использовались несколько компонентов:

1. Стерильная мелкоизмельченная в керамической посуде яичная скорлупа, предварительно очищенная от органической пленки, покрывающей ее изнутри.

2. Ампулированный стерильный лиофилизат хондроитина сульфата натрия 1,0 грамм.

Хондроитин сульфат – естественный компонент суставного хряща, играющий важную роль в поддержании необходимого осмотического давления, благодаря чему матрикс и нити коллагена растягиваются. Это вещество обладает противовоспалительной активностью, воздействуя в основном на клеточный компонент воспаления, стимулирует синтез гиалуроновой кислоты и протеогликанов и угнетает действие протеолитических ферментов.

3. Богатый тромбоцитами фибрин (PRF - Platelet Rich Fibrin) – это фибриновый матрикс, содержащий в себе цитокины, факторы роста и белые кровяные клетки, и способный выделять их продолжительное время. В фибриновой матрице концентрируется максимальное количество тромбоцитов и лейкоцитов, факторов роста и иммуной защиты, что стимулирует ангиогенез и создает благоприятные условия для восстановления поврежденного участка.

4. Фосфорная кислота.

Трехосновная кислота средней силы. Она используется для обработки яичной скорлупы. В результате реакции обмена скорлупа теряет излишек карбоксильной группы и обогащается фосфатной. Это приводит к образованию солей фосфорной кислоты, преимущественно фосфата кальция, являющимся основным структурным материалом костной ткани.

Методы исследования.

Для получения конечной цели я использовала теоретический подход путем сбора научной информации, детальном изучении полученного материала (анализ) по частям и соединение их в единое целое (синтез), а также сравнительный анализ полученных результатов с результатами других

аналогичных исследований , направленных на поиск лучших решений задач, связанных с аугментацией костной ткани.

Результаты исследования и их обсуждения.

В результате исследований был получен биоматериал, обладающий высокой биологической активностью (остеокондуктивность и остекондуктивность) и близкий по химическому составу костной ткани.

Универсальность данного биоматериала состоит в том, что в качестве минерального наполнителя используется материал натурального происхождения, обладающим большим сродством к естественной кости, чем все его синтетические аналоги, а также его низкие антигенные свойства. Присутствие в составе хондроитин сульфата способствует образованию островков регенерации костной ткани и прорастанию кровеносных сосудов донорский участок.

Большинство из известных в настоящее время биоматериалов (тканевых трансплантатов) готовят из донорских тканей (сухожилия, хрящ, фасции, кость) и используют для замещения дефектов, образующихся вследствие иссечения патологически измененных тканей или травмы. Основными отрицательными факторами являются антигенные свойства трансплантатов, из-за которых в организме развивается иммунное воспаление, т.е. реакция тканевой несовместимости. Снижение антигенных свойств трансплантатов достигается с помощью предварительной обработки донорских тканей и консервирования. Известные на сегодняшний день биоматериалы (трансплантаты) получают в результате обработки исходной донорской ткани физическими или химическими методами. Но несмотря на это антигены главного комплекса гистосовместимости сохраняются, что часто приводит к относительно быстрой резорбции трансплантата или формированию на его месте грубоволокнистого (рубцового) регенерата, вследствие развития в той или иной степени иммунного воспаления.

Главным недостатком является то, что после пересадки в большинстве случаев наблюдается инкапсуляция трансплантатов по типу инородных тел. Причиной является образование дополнительных поперечных межмолекулярных сшивок в коллагеновых волокнах, повышающих устойчивость последних к ферментативному лизису после пересадки.

Выводы:

1. Данный биоматериал, действие которого основано на принципах остеоиндуктивности и остекондуктивности и обладающий высокой степенью энтропии к костной ткани, является наиболее эффективным, прогнозируемым и безопасным в сравнении с другими видами материалов, используемых для аугментации костной ткани.
2. Простота технологии получения продукта делаемт его экономически выгодным, что отражается на его конечной стоимости и делает более доступным.

Библиографический список:

1. Иванов С. Ю., Мухаметшин Р. Ф., Мураев А. А., Бонарцев А. П., Рябова В. М. Синтетические материалы, используемые в стоматологии, для замещения костной ткани» // Современные проблемы науки и образования. – 2013. – № 1.;
2. Салеева Д.В. Регенерация кости: клетки и факторы роста. ГБОУ ВПО РНИМУ им. Н.И. Пирогова, Москва, Россия.
3. Филлипова И.А. Кальций-жемчужина зоровья.«Строительный материал» нашего оргаизма, 2017. – 6с.
4. Ямщиков Н.В. [идр.]. Структурная организация, регенерация): учебное пособие - Самара: Содружество Плюс, 2004. - 180 с.
5. Иванов С.Ю., Мураев А.А., Ямуркова Н.Ф. Реконструктивная хирургия альвеолярной кости, М.: ГЭОТАР-Медиа, 2016. - 360 с.
6. Бениашвили Р.М., Куликов А.А. и др. Десневая и костная пластика в дентальной имплантологии, М.: ГЭОТАР-Медиа, 2017. - 240 с
7. Michael S. Block Color atlas of dental implant surgery. // Elsevier Science, 2007.- 384 с.
8. Кури Ф., Ханзер Т., Кури Ч. Регенеративные методы в имплантологии, Спб.: ООО «Издательство Азбука», 2013. — 514 с.
9. Альфаро Ф.Э Костная пластика в стоматологической имплантологии. Спб.: ООО «Издательство Азбука»,2006.
10. Бондаренко О.В. Комплексная оценка дентальной имплантации в области аугментации после травматичного удаления зубов: автореферат дис. ... кандидата медицинских наук, 2014, 23с.
11. Сирак С.В., Ибрагимов И.М., Кодзоков Б.А., Перикова М.Г. Способ субантральной аугментации кости для установки дентальных имплантатов при атрофии альвеолярного отростка

верхней челюсти/ Патент РФ на изобретение, ООО НПО "Полет",2012.

12. Онохова Т.Л. Способ направленной регенерации костной ткани/ Патент РФ на изобретение,2016.

Кельдибеков Максим Юрьевич
Keldibekov Maxim Yurievich
Студент 4 курса лечебного факультета
ФГБОУ ВО «Ижевская государственная медицинская академия» МЗ РФ,
E-mail: maks.keldibekov@mail.ru

Яценко Анастасия Андреевна
Yatsenko Anastasia Andreevna
Студентка 4 курса лечебного факультета
ФГБОУ ВО «Ижевская государственная медицинская академия» МЗ РФ

Стяжкина Светлана Николаевна
Styazhkina Svetlana Nikolaevna
Научный руководитель: д.м.н., профессор кафедры факультетской хирургии
ФГБОУ ВО «Ижевская государственная медицинская академия» МЗ РФ

УДК 616.002

ПРОБЛЕМА ПЕРИТОНИТА В СОВРЕМЕННОЙ АБДОМИНАЛЬНОЙ ХИРУРГИИ

THE PROBLEM OF PERITONITIS IN MODERN ABDOMINAL SURGERY

Аннотация: в данной статье представлен анализ структуры заболеваемости перитонитом населения Удмуртской Республики за 2016 год с учетом возраста, пола, места жительства.

Abstract: this article presents an analysis of the structure of the incidence of peritonitis in the population of the Udmurt Republic in 2016, taking into account age, gender, place of residence.

Ключевые слова: перитонит, хирургия, заболеваемость, причины, пациент.

Keywords: peritonitis, surgery, incidence, causes, patient

Перитонит – это воспаление брюшины, сопровождающееся тяжелыми общими симптомами заболевания, выраженной интоксикацией и значительными нарушениями гомеостаза. Брюшина непременно отвечает воспалением на любой патологический процесс, развивающийся в результате инфекционно-воспалительного или травматического повреждения органов брюшной полости и таза [1, 15]. Слово «перитонит» известно не только в медицинской среде, но и на обывательском уровне. В сознании больных слово «перитонит» зачастую приобретает роковой смысл, если используется как основополагающая диагноза. Наряду с этим существуют относительно легкие, реактивные формы перитонита, являющиеся следствием воспаления или травмы органов брюшной полости. В подавляющем большинстве случаев перитонит является вторичным патологическим состоянием, осложняющим течение основного заболевания.

Актуальность проблемы острого перитонита определяется высокой частотой возникновения и летальностью этого осложнения, несмотря на внедрение новых методов диагностики и лечения, совершенствование техники хирургических манипуляций и достижения антибактериальной терапии. Около 15-20% пациентов, поступивших в хирургическое отделение с острой хирургической патологией органов брюшной полости, имеют симптомы местного или разлитого перитонита [2, 11]. При распространенном перитоните летальность составляет 20-30%, резко возрастая среди больных с терминальной стадией перитонита и достигая 50-70% [1, 17; 3, 10].

Цель: проанализировать структуру заболеваемости перитонитом, выявить частоту возникновения заболевания в зависимости от пола, возраста и места жительства больных.

Материалы и методы. Проведен анализ медицинской документации пациентов хирургического отделения БУЗ УР «Первая республиканская больница МЗ УР» за 2016 год. Все собранные данные подверглись статистической обработке.

Результаты и обсуждение.

Нами была изучена 71 история болезни пациентов хирургического отделения БУЗ УР «Первая республиканская больница МЗ УР» за 2016 год с диагнозом перитонит.

Среди всех случаев перитонита 55% (39 пациентов) пришлось на долю мужчин, 45% (32 пациента) – на долю женщин (диаграмма 1)

Диаграмма 1

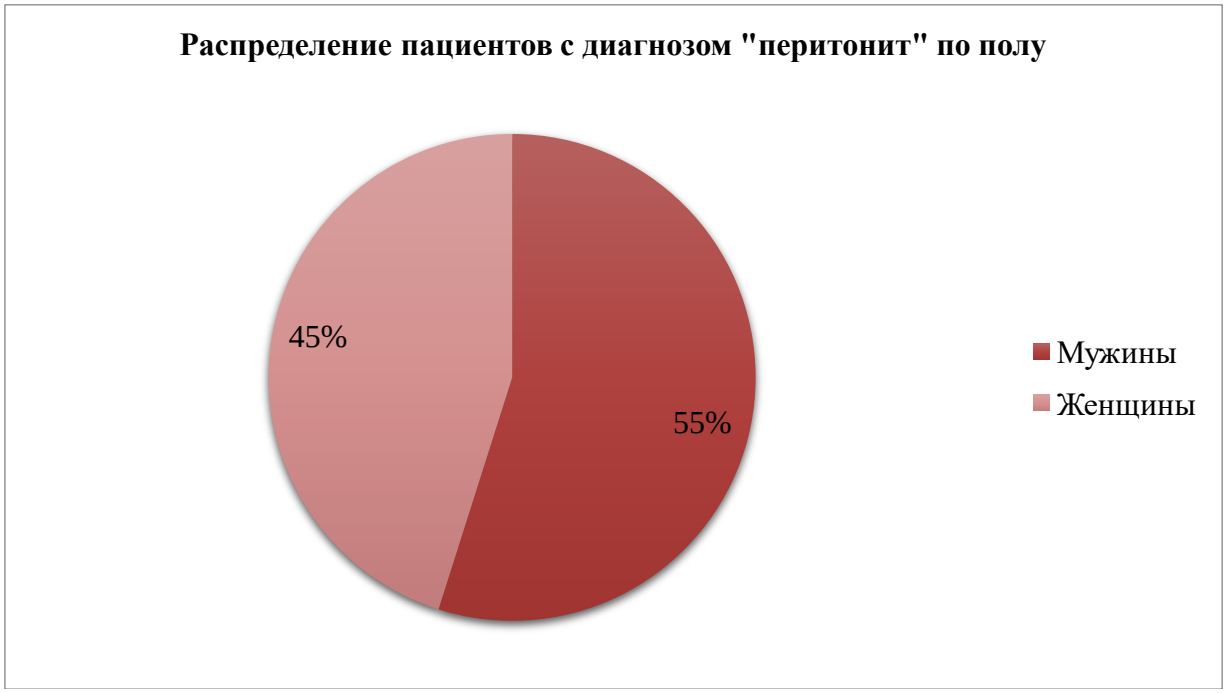

Возраст больных находился в интервале от 19 до 78 лет (19-30 лет – 17; 31-40 лет – 11; 41-50 лет – 11; 51-60 лет – 14; 61-78 – 18 пациентов) (диаграмма 2).

Диаграмма 2

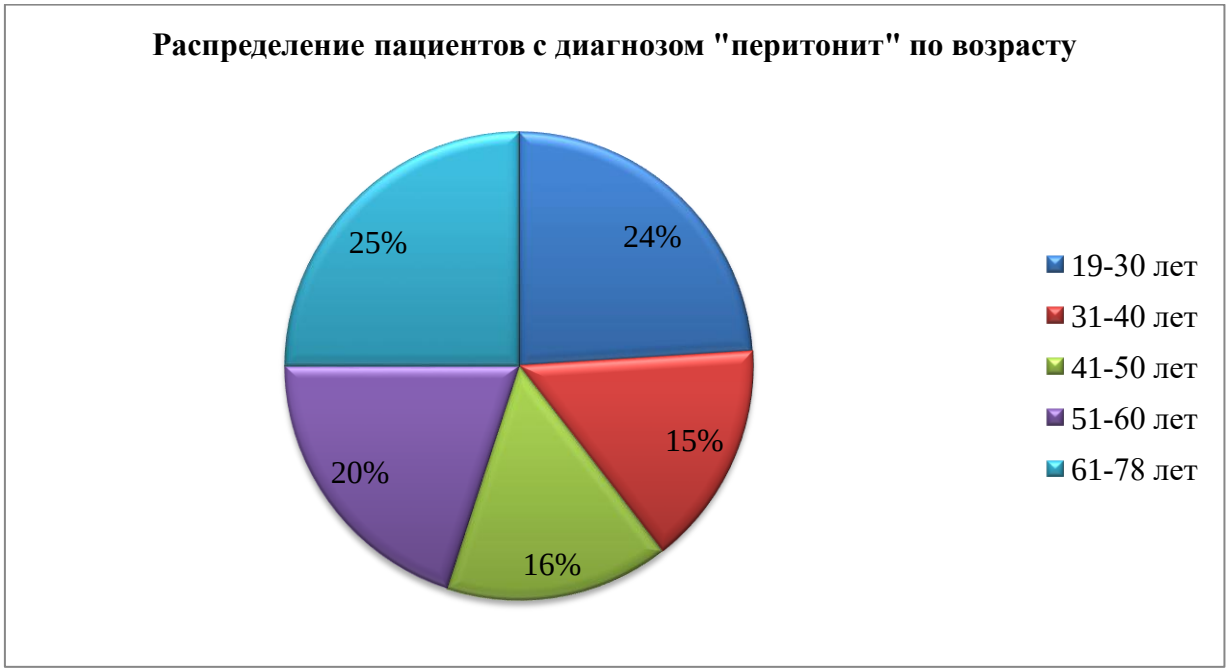

Также было выяснено, что 68% больных были городскими жителями, 32% - сельскими (диаграмма 3).

Диаграмма 3

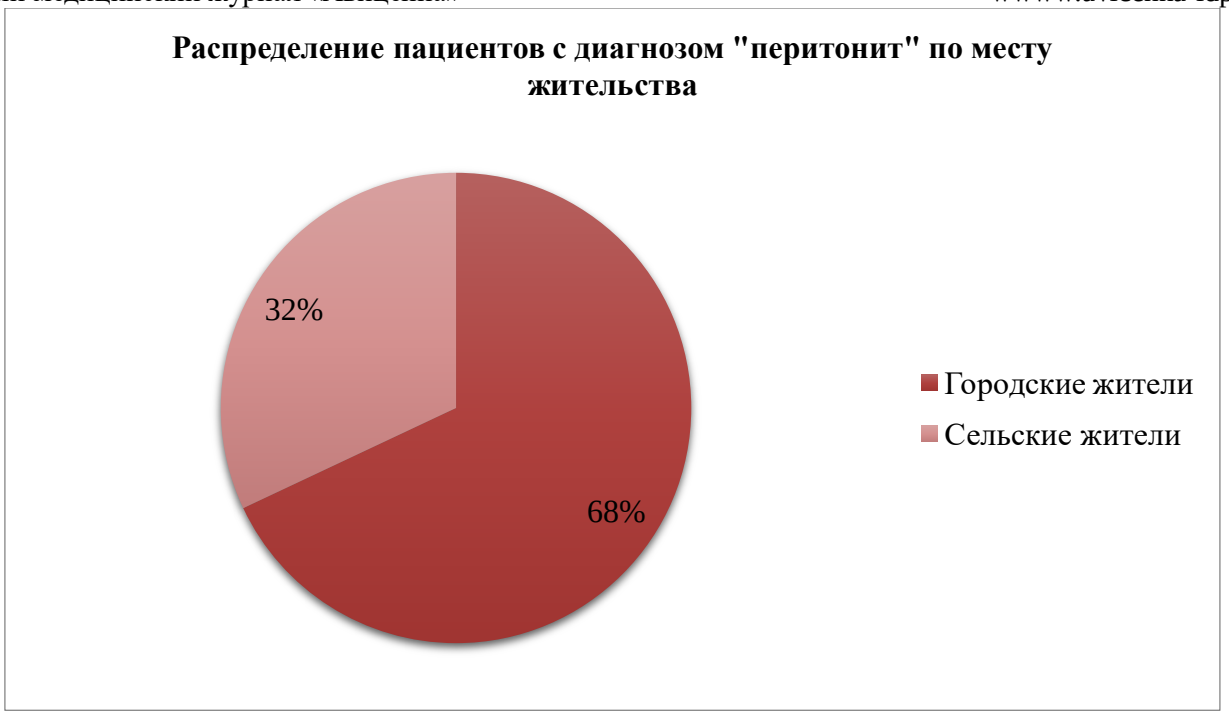

Вывод: таким образом, в структуре госпитализированных больных в хирургическое отделение по поводу перитонита преобладали лица мужского пола (55%), наибольшая заболеваемость приходится на возрастные группы 19-30 (24%) и 61-78 лет (25%), а 2/3 (68%) всех пациентов составили городские жители.

Библиографический список:

1. Перитонит : практ. рук-во / под ред. В. С. Савельева, Б. Р. Гельфанда, М. И. Филимонова. – М. : Литтерра, 2006.
2. Савельев В.С., Гельфанд Б.Р. Абдоминальная хирургическая инфекция. Национальные рекомендации. Москва ; «Боргес», 2011: 98 с.
3. Руководство по неотложной хирургии органов брюшной полости / под ред. В. С. Савельева. – М. : Триада-Х, 2005.

Научное издание

Коллектив авторов

ISSN 2500-378X

Научный медицинский журнал «Авиценна»
Кемерово 2019