Издательский дом «Плутон»

Научный медицинский журнал «Авиценна»

ББК Ч 214(2Рос-4Ке)73я431

УДК 378.001

XXXIX Международная научная медицинская конференция

«Современные медицинские исследования»

СБОРНИК СТАТЕЙ КОНФЕРЕНЦИИ

25 ноября 2019

Кемерово

СБОРНИК СТАТЕЙ ТРИДЦАТЬ ДЕВЯТОЙ МЕЖДУНАРОДНОЙ НАУЧНОЙ МЕДИЦИНСКОЙ КОНФЕРЕНЦИИ «СОВРЕМЕННЫЕ МЕДИЦИНСКИЕ ИССЛЕДОВАНИЯ»
25 ноября 2019 г.
ББК Ч 214(2Рос-4Ке)73я431 ISBN 978-5-9907998-1-3
Кемерово УДК 378.001. Сборник докладов студентов, аспирантов и профессорско-преподавательского состава. По результатам XXXIX Международной научной медицинской конференции «Современные медицинские исследования», 25 ноября 2019 г. www.avicenna-idp.ru /

Редкол.:
Никитин Павел Игоревич - главный редактор, ответственный за выпуск журнала.
Шмакова Ольга Валерьевна - кандидат медицинский наук, ответственный за первичную модерацию, редактирование и рецензирование статей.
Хоботкова Татьяна Сергеевна - кандидат медицинский наук, ответственный за финальную модерацию и рецензирование статей.
Никитина Инна Ивановна – врач-эндокринолог, специалист ОМС, ответственный за первичную модерацию, редактирование и рецензирование статей.
Меметов Сервир Сеитягьяевич - доктор медицинских наук, профессор кафедры организации здравоохранения и общественного здоровья ФПКи ППС ФГБОУ ВО «Ростовский государственный медицинский университет» .
Тахирова Рохатой Норматовна- кандидат медицинских наук, доцент кафедры факультетской педиатрии Ташкентского педиатрического медицинского института.
Ешиев Абдыракман Молдалиевич - доктор медицинских наук, профессор Ошской межобластной объединенной клинической больницы.
Федотова Елена Владимировнадоцент - кандидат медицинский наук, профессор РАЕ, врач-хирург ГБОУ ВПО "Северный государственный медицинский университет".
Тихомирова Галия Имамутдиновна - доктор медицинских наук, доцент кафедры общей хирургии ФБГОУ ВО "Ижевская государственная медицинская академия".
Иванов Александр Леонидович – кандидат психологических наук, доцент кафедры психотерапии и сексологии РМАНПО.
Дурягина Лариса Хамидуловна - доктор медицинских наук, заведующая кафедрой терапевтической стоматологии, заслуженный врач республики Крым, Медицинская академия имени С.И. Георгиевского ФГАОУ ВО «Крымский федеральный университет имени В.И. Вернадского»
Дегтярева Людмила Анатольевна - кандидат медицинских наук, доцент медицинской академии им. С.И. Георгиевского ФГАОУ ВО «Крымский федеральный университет имени В.И. Вернадского»
Сулейменова Роза Калдыбековна - кандидат медицинских наук, заведующая кафедрой "Гигиена" АО "Медицинский Университет Астана"
Бовтюк Николай Ярославович - кандидат медицинских наук, доцент кафедра общей хирургии ОУ "Белорусский государственный медицинский университет"
Якубова Азада Батировна - кандидат медицинских наук, заведующая кафедрой Факультетской и госпитальной терапии, Ургенческий филиал Ташкентской Медицинской Академии
Афанасьева Галина Александровна - доктор медицинских наук, доцент кафедры патофизиологии ФГБОУ ВО Саратовский государственный медицинский университет имени В.И. Разумовского
Бесхмельницына Евгения Александровна - ассистент кафедры фармакологии и клинической фармакологии НИУ «Белгородский государственный национальный исследовательский университет», врач акушер-гинеколог
А.О. Сергеева (ответственный администратор)[и др.];

В сборнике представлены материалы докладов по результатам научной конференции.
Цель – привлечение студентов к научной деятельности, формирование навыков выполнения научно-исследовательских работ, развитие инициативы в учебе и будущей деятельности в условиях рыночной экономики.
Для студентов, молодых ученых и преподавателей вузов.

Издательский дом «Плутон» www.idpluton.ru e-mail:admin@idpluton.ru
Подписано в печать 25.11.2019 г. Формат 14,8×21 1/4. | Усл. печ. л. 2.2. | Тираж 500.

Все статьи проходят рецензирование (экспертную оценку).
Точка зрения редакции не всегда совпадает с точкой зрения авторов публикуемых статей.
Авторы статей несут полную ответственность за содержание статей и за сам факт их публикации.
Редакция не несет ответственности перед авторами и/или третьими лицами и организациями за возможный ущерб, вызванный публикацией статьи.
При использовании и заимствовании материалов ссылка обязательна.

Содержание

1. ПРОБЛЕМА РЕСПИРАТОРНЫХ ИНФЕКЦИЙ ПРИ ДИСПЛАЗИИ СОЕДИНИТЕЛЬНОЙ ТКАНИ…….....…….……....4
Белоус А.О., Абдуллаева С.А., Саидов Б.И., Князькина К.О.
2. МЕТОДЫ ОПЕРАТИВНОГО ВМЕШАТЕЛЬСТВА ПРИ ЛЕЧЕНИИ АСТИГМАТИЗМА: ПРЕИМУЩЕСТВА И НЕДОСТАТКИ…….…..11
Дьяконова Е.Д.
3. СИНДРОМ СЛАБОСТИ СИНУСОВОГО УЗЛА (КЛИНИЧЕСКИЙ СЛУЧАЙ)……....15
Бачинская Ю.В.
4. ОПТИМИЗАЦИЯ ВЕДЕНИЯ БЕРЕМЕННОСТИ У ЖЕНЩИН С АНОМАЛИЯМИ РАСПОЛОЖЕНИЯ ПЛАЦЕНТЫ……..……....17
Машарипова Р.Т.
5. АКУШЕРСКИЕ КРОВОТЕЧЕНИЯ В ПОСЛЕРОДОВОМ ПЕРИОДЕ……....20
Сапарбаева Н.Р.

Статьи XXXIX Международной научной медицинской конференции
«Современные медицинские исследования»

Белоус Александр Олегович
студент лечебного факультета, кафедра урологии и андрологии с курсом специализированной хирургии, Алтайский государственный медицинский университет, г. Барнаул
Абдуллаева Саламет Абдурахмановна
студент лечебного факультета, кафедра урологии и андрологии с курсом специализированной хирургии, Алтайский государственный медицинский университет, г. Барнаул
Саидов Бахтиер Илхомжонович
студент лечебного факультета, кафедра урологии и андрологии с курсом специализированной хирургии, Алтайский государственный медицинский университет, г. Барнаул
Князькина Кристина Олеговна
студентка лечебного факультета, кафедра урологии и андрологии с курсом специализированной хирургии, Алтайский государственный медицинский университета. г. Барнаул

Belous Alexandr Olegovich
student of the medical faculty, department of urology and andrology with a course of specialized surgery, Altai State Medical University. Barnaul
Abdullaeva Salamet Abdurahmanovna
student of the medical faculty, department of urology and andrology with a course of specialized surgery, Altai State Medical University. Barnaul
Saidov Bakhtiyor Ilhomzhonovich
student of the medical faculty, department of urology and andrology with a course of specialized surgery, Altai State Medical University. Barnaul
Knyazkina Kristina Olegovna
student of the medical faculty, department of urology and andrology with a course of specialized surgery, Altai State Medical University. Barnaul

УДК 616-018

ПРОБЛЕМА РЕСПИРАТОРНЫХ ИНФЕКЦИЙ ПРИ ДИСПЛАЗИИ СОЕДИНИТЕЛЬНОЙ ТКАНИ

THE PROBLEM OF RESPIRATORY INFECTIONS IN CONNECTIVE TISSUE DYSPLASIA

Аннотация: в статье анализируется причины нарушения иммунного статуса у лиц с дисплазией соединительной ткани. Связь между частотой респираторных инфекций и степенью гипермобильности суставов по шкале Бейтона по результатам опроса. Соединительнотканные структуры дыхательной системы. Чувствительность аномально изменённого коллагена к низким значениям pH. Морфологические и функциональные особенности системы внешнего дыхания при ДСТ. Слабость соединительнотканных структур легочной ткани предрасполагает к развитию разнообразной патологии органов дыхания. Морфологические изменения респираторной системы при ДСТ приводят к изменениям функции мышечно-хрящевого каркаса трахеобронхиального дерева и альвеолярной ткани, делая их повышено эластичными, что отрицательно сказывается на дренажной функции респираторных путей и стромальной устойчивости альвеол. Причины иммунологических нарушений при ДСТ. Причины нарушения адгезии и миграции нейтрофилов при ДСТ. Снижение активности/количества фитогемаглютинина, как одна из причин нарушения иммунного ответа. Интерпретация результатов опроса с результатами исследований, проведённых в ОГМУ.

Abstract: The article analyzes the causes of the immune status disorder of persons with connective tissue dysplasia. The relations between the frequency of respiratory infections and the degree of hypermobility of joints according to the scale of Beiton according to the results of the survey. Connective

tissue structures of the respiratory system. The sensitivity of abnormally altered collagen to low pH values. Morphological and functional features of the external respiration system with CTD. The weakness of the connective tissue structures of the lung tissue predisposes to the development of a diverse pathology of the respiratory system. Morphological changes in the respiratory system of patients with CTD lead to changes in the function of the muscular cartilaginous skeleton of the tracheobronchial tree and alveolar tissue, making them more elastic, which adversely affects the drainage function of the respiratory tract and stromal stability of the alveoli. The causes of immunological disorders of patients with CTD. Causes of adhesion failure and associated neutrophils inCTD. Reduction of the activity / amount of phytohemaglutinin, as one of the causes of the violation of the immune response. Interpretation of results of interrogations with results of the researches spent in OSMU.

Ключевые слова: понятие ДСТ, опрос, интерпретация результатов, механизм возникновения иммунологических нарушений.

Keywords: concept of CTD, interrogation, interpretation of results, mechanism of occurrence of immunological disorders

Для оценки иммунного статуса лиц с мезенхимальной дисплазией нами было проведено исследование связи между частотой респираторных инфекций и дисплазией соединительной ткани.

Для начало, необходимо разобраться, что же такое дисплазия соединительной ткани ?

ДСТ рассматривается как нарушение развития соединительной ткани в эмбриональном и постнатальном периодах, генетически детерминированное состояние, характеризующееся дефектами волокнистых структур и основного вещества соединительной ткани, приводящее к расстройству гомеостаза на тканевом, органном и организменном уровнях с прогредиентным течением.

Именно прогредиентный характер течения многих форм диспластических изменений заставляет рассматривать данное состояние как структурно-функциональный фон и фактор высокого риска возникновения приобретенных заболеваний.

Все ДСТ делятся на дифференцированные и недифференцированные.

- Дифференцированные ДСТ включают в себя заболевания соединительной ткани, имеющие определенный тип наследования и четкую симптоматику (Синдром Морфана, Элерса и т.д)
- Недифференцированная ДСТ включают в себя множество вариантов аномалии соединительной ткани без четко отчерченной симптоматики (есть множество ее синонимов, такие как мезенхимальная дисплазия, дисфункция соединительной ткани, слабость соединительной ткани и тд.)

.

Чем больше фенотипических признаков выявляется при осмотре, тем больше оснований ожидать проявления ДСТ со стороны внутренних органов.

Нами было опрошено 200 человек, обучающихся на разных курсах АГМУ,

- 70% оказались недиспластами(140 человек),
- 30% диспласты(60 человек).

Каждый из опрошенных прошел тест по Бейтону (тест на гипермобильность)

Диспластами являются те люди, которые набрали от 5 баллов и выше.

5 баллов(34%)-20 человек

6 баллов(23%)-14 человек

7 баллов (20%)-12 человек

8 баллов(0%)- 0 человек

9 баллов(23%)-14 человек

В нашей анкете были предоставлены такие вопросы как, «Как часто вы болеете респираторной инфекцией в год? Как долго вы лечитесь? В какой преимущественно сезон года вы болеете?» и т.д.

Проанализировав всю информацию, нами была выявлена связь между частотой заболевания респираторными инфекциями и степенью дисплазии соединительной ткани.

Рисунок №1 - Зависимость между частотой респираторных инфекций и степенью гипермобильности суставов по шкале Бейтона

На данной диаграмме мы можем видеть, что лица, которые болеют 4 раза и более в год в основном набрали по 8 и 9 баллов по шкале Бейтона, а лица, болеющие 1 раз в год, в основном набрали по 5 и 6 баллов, что и указывает на эту связь.

По данным результатов опроса мы решили разобраться в причинах этой патологической связи, часть которых доказана, а другая всего лишь является вероятной возможностью, которая в дальнейшем должна пройти различные более глубокие исследования.

Для начала необходимо вспомнить послойное строение воздухоносных путей, на данной картинке конкретно представлена трахея и мы видим, что соединительная ткань есть практически во всех слоях респираторных путей, соединительная ткань на то она и соединительная, так как соединяет в едино все слои.

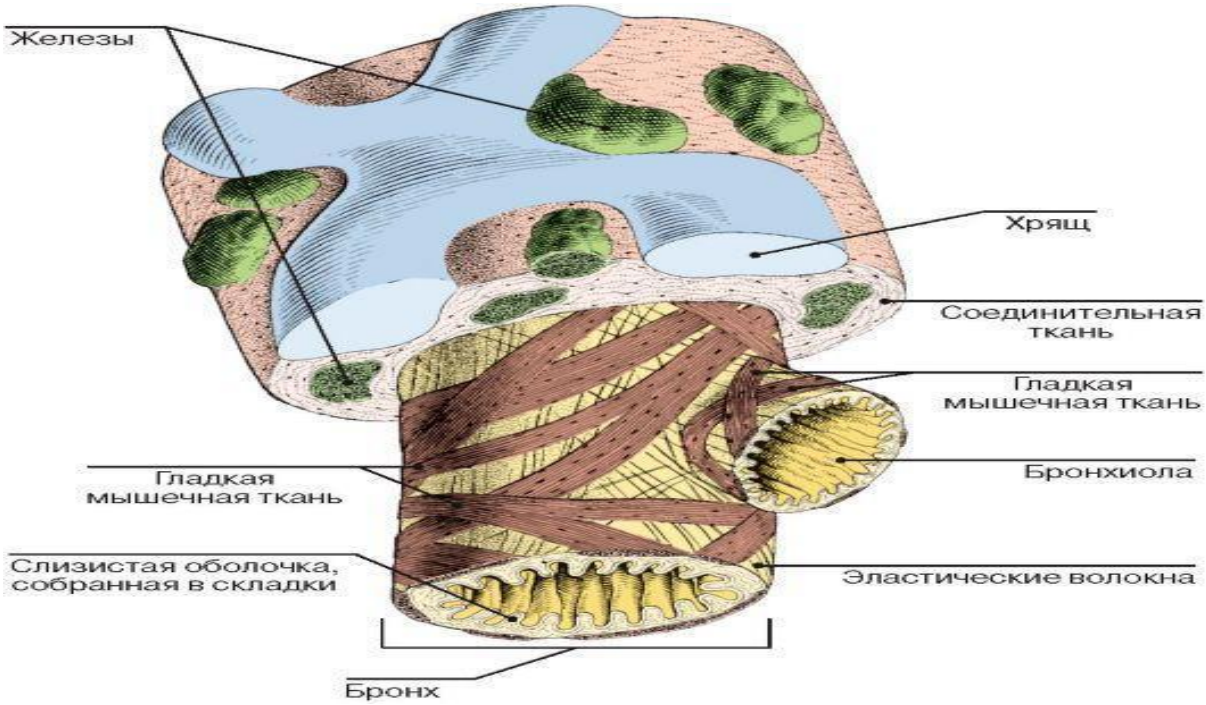

Рисунок №2 – Послойное строение воздухоносных путей

Слабость соединительнотканных структур легочной ткани предрасполагает к развитию разнообразной патологии органов дыхания.

Морфологические изменения респираторной системы при ДСТ приводят к изменениям функции мышечно-хрящевого каркаса трахеобронхиального дерева и альвеолярной ткани, делая их повышено эластичными, что отрицательно сказывается на дренажной функции респираторных путей и стромальной устойчивости альвеол.

Напомним что дренажная функция – это способность самоочищения воздухоносных путей от микробов и мелких частиц, которые попадают в дыхательную систему. Она имеет огромное клиническое значение.

На внутренней поверхности воздухоносных путей имеется мерцательный эпителий. Каждая клетка этой ткани содержит маленькие реснички, которые сокращаются по направлению кнаружи.

Работа ресничек обеспечивает выведение из просвета дыхательных путей маленьких частиц пыли, мусора и микробов, которые попадают туда из внешней среды.

Аномально измененный коллаген более чувствителен к низким значениям pH , и при возникновение воспалительных процессов в воздухоносных путях происходит усугубление ситуации.

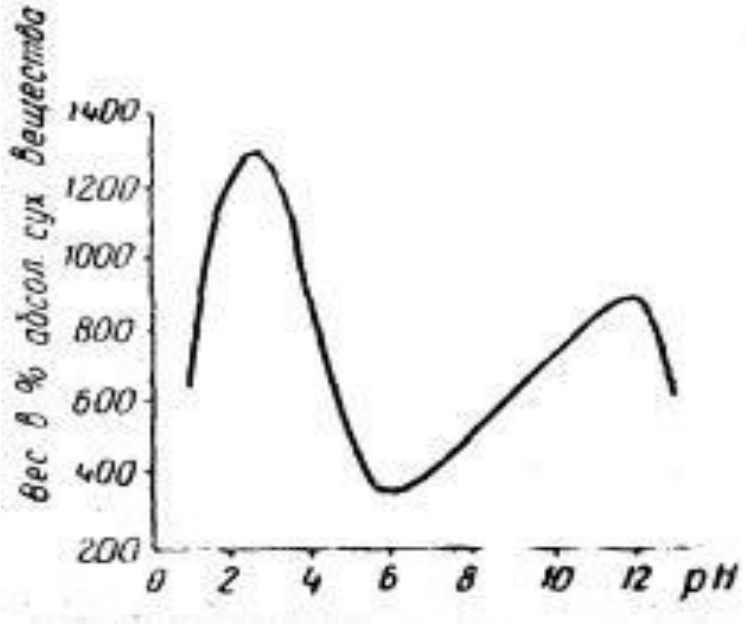

Рисунок №3 – набухание дермы в зависимости от pH

В процессе воспаления происходит каскад патофизиологических реакций, наиболее значимыми из которых являются нарушение протеазноингибиторного баланса, а также активация перекисного окисления липидов с образованием активных форм кислорода. Оксидативная агрессия является непосредственной причиной разрушения коллагена и приводит к дополнительным нарушениям мембранной архитектоники структурных элементов.

И так если подытожить, то морфологическими и функциональными особенностями системы внешнего дыхания при дисплазии соединительной ткани являются:

- нарушение дренажной функции воздухоносных путей
- нарушение функции мукоцилиарного клиренса
- изменение вязкости секрета

Синдром дисплазии соединительной ткани проявляется не только внешними признаками, но и особенностями иммунного статуса, со снижением активности Т-лимфоцитов, нарушением фагоцитоза, изменением уровня Ig A, M, G, нарушением образования и элиминации циркулирующих иммунных комплексов вследствие снижения активности макрофагально-моноцитарного звена иммунитета, а также нарушением местного иммунитета за счет снижения уровня sIgA в слюне и во всех слизистых секретах нашего организма, в том числи в слизистой воздухоносных путей.

И так с чем связаны иммунологические нарушения при ДСТ?

Состав лимфоидной ткани, определяемый содержанием ламинина и коллагена IV в В-зависимых и Т-зависимых зонах лимфоидной стромы, по-видимому, играет определенную роль в регуляции и поддержании не только архитектоники исследованных В- зависимых и Т-зависимых зон лимфоидных тканей, но и их функции. При ДСТ показано значительное накопление в лейкоцитах периферической крови гликозаминогликанов, что связывают с нарушением внутриклеточных процессов метаболизма компонентов соединительной ткани.

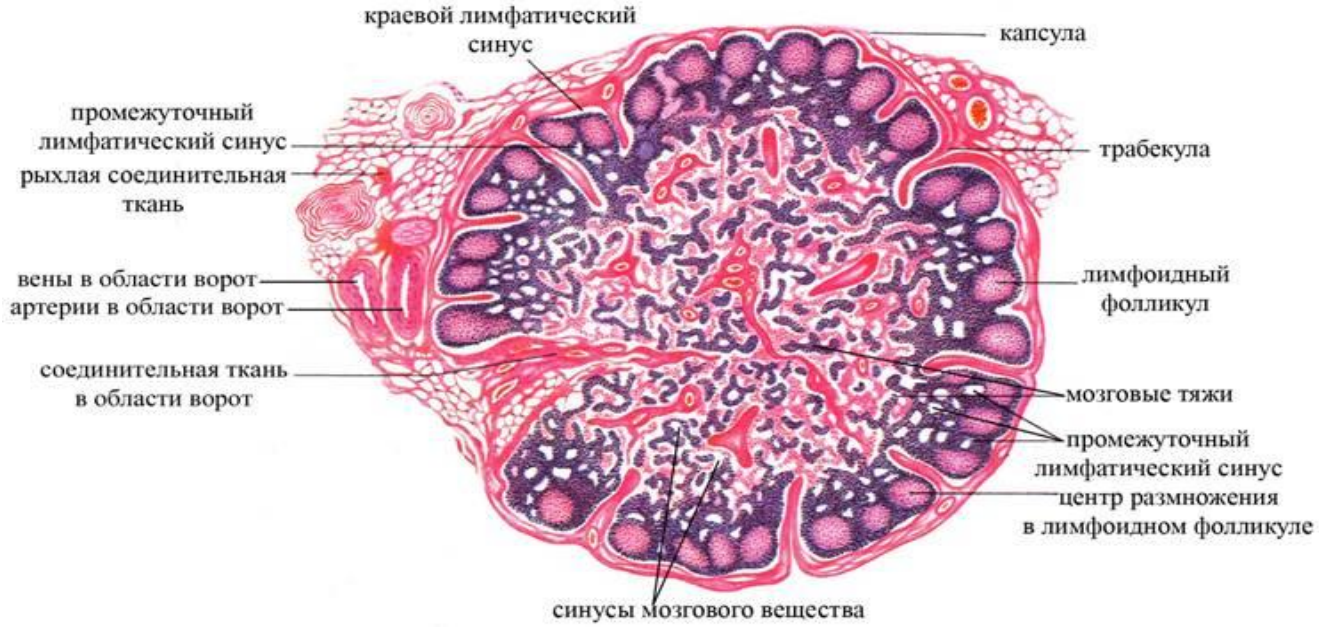

Рисунок №4 - Внутреннее строение лимфатического узла

Однако детального анализа причин, механизмов иммунных нарушений при дисплазии соединительной ткани не предпринималось. Имеется указание на возможно ключевую роль в патогенезе возникающих на фоне бронхопульмональной дисплазии воспалительных заболеваний молекул межклеточной адгезии.

Полагают, что нарушение взаимодействия и миграции нейтрофилов через эндотелиальные клетки опосредуется Е-селектином. Это белок клеточной адгезии, который выступает на поверхности эндотелия в зоне воспаления, для того чтобы лейкоциты хемотаксическим путём иммигрировали до этой зоны им необходимо выйти из сосуда сначала связавшись с этим белком. Следовательно, при нарушении этого взаимодействия нарушены механизмы иммунного ответа и иммунитета в целом, что создаёт благоприятное условие для размножения и пенетрации инфекционных агентов.

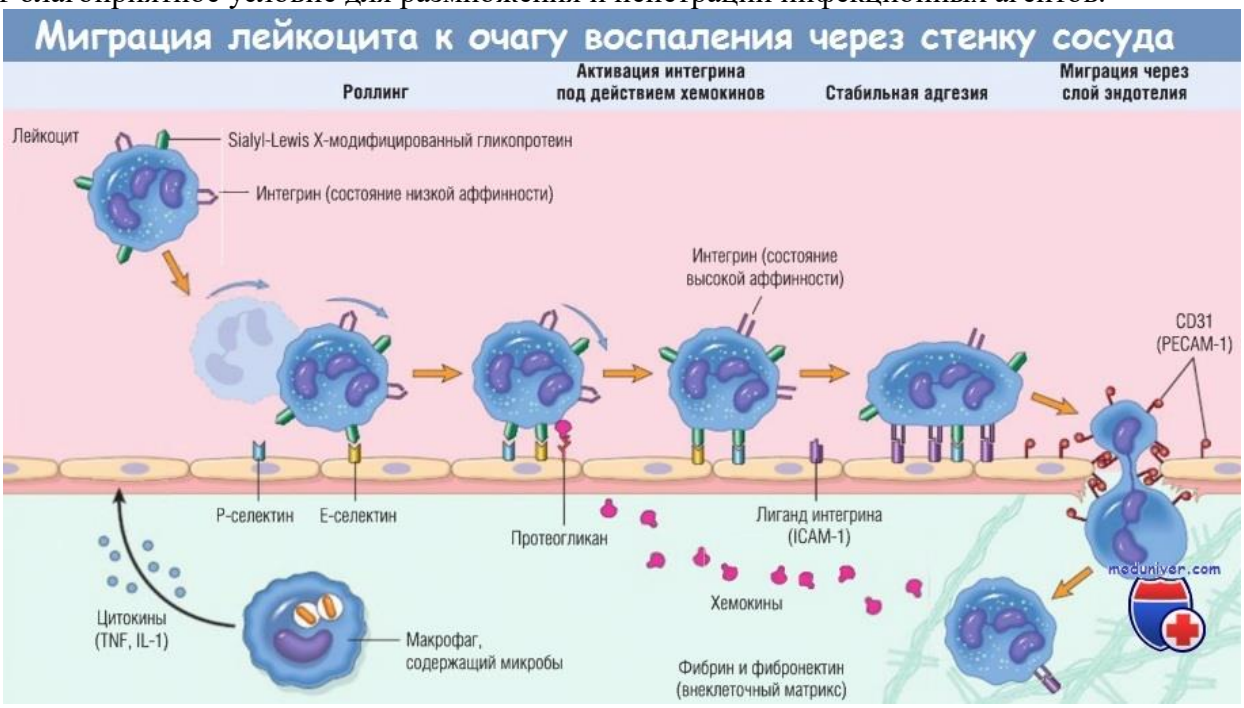

Рисунок №5 – Миграция лейкоцитов к очагу воспаления через стенку сосуда

В другом исследовании сообщается об увеличении плазменного и тканевого фибронектина у детей бронхопульмональной дисплазией при воспалительном процессе и без него. С другой стороны, возможными причинами формирования иммунных нарушений у пациентов ДСТ являются дисрегуляторная активность гипоталамуса и особенности периферического катехоламинового обеспечения, обусловленные вегетативной дисфункцией. Исследования проведённые в ОГМУ

Привели к тому, что диспластикозависимые изменения в иммунной системе выявились у 62,8% обследованных и выражаются в формировании иммунной недостаточности, проявляющейся в

снижении способности Т-клеток к пролиферации. Вещества, которые стимулируют клетки к делению называются митогенами. Митогеном для Т-лимфоцитов является фитогемагглютинин, ФГА. Следовательно снижение способности Т-клеток к пролиферации связано со снижением митогена ФГА, который синтезируется клетками соединительной ткани и не только.

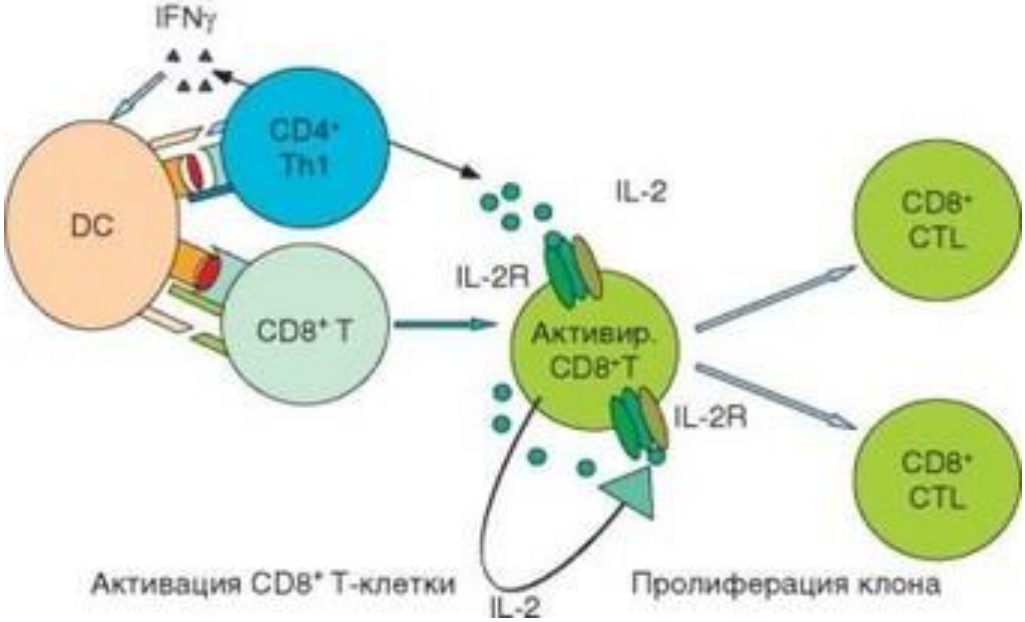

Рисунок №6 – механизм работы адаптивного иммунитета

Так же иммунная недостаточность проявляется в дефиците лимфоцитов, экспрессирующих CD3+-, C04+-молекулы. В ряде случаев клеточный иммунодефицит сочетается с недостаточностью фагоцитарной активности нейтрофилов, снижением уровня средних иммунных комплексов, сывороточного иммуноглобулина класса А и гиперпродукцией иммуноглобулина Е.

Особенностью иммунного статуса больных ДСТ, страдающих рецидивирующими, хроническими воспалительными заболеваниями, является углубление иммунных нарушений, проявляющихся в более выраженном снижении численности в периферической крови CD3+-лимфоцитов и нарушении бласттрансформации Т-клеток под действием митогена ФГА. Наряду с этим, выявляются сдвиги в гуморальном звене иммунитета, выражающиеся в достоверном снижении уровня иммунных комплексов.

Нарушения функций иммунной системы при ДСТ на клиническом уровне в основном проявляются наличием комплексных признаков такого типового иммунопатологического состояния, как синдром вторичного иммунодефицита (48,9%). У меньшей части пациентов фиксируются признаки формирования аутоиммунного (8,7%) или аллергического синдромов (8,8%).

Функциональное состояние иммунной системы при ДСТ характеризуется как активацией иммунных механизмов, обеспечивающих поддержание гомеостаза, так и их недостаточностью, ведущей к нарушению способности адекватно освобождать организм от чужеродных частиц и, следовательно, к развитию рецидивирующих инфекционно-воспалительных заболеваний респираторной системы. Иммунологические нарушения у части пациентов с ДСТ включают повышение в крови уровня иммуноглобулина Е [4]. В целом, литературные данные о нарушениях в иммунной системе при различных клинических вариантах ДСТ носят неоднозначный, нередко противоречивый характер, что требует дальнейшего их изучения. До сих пор остаются практически неизученными механизмы формирования иммунных нарушений при ДСТ.

Выводы:

В ходе нашей научной работы мы пришли к такому выводу, что иммунный статус больных с ДСТ имеет свои особенности, и обобщающей ключевой особенностью является снижение иммунных сил организма. Это хорошо видно в нашем универсальном опроснике, в котором есть наглядная связь между частотой возникновения респираторных инфекций и степенью гипермобильности у лиц с ДСТ. Естественно, наш опрос нечего не доказывает и может иметь противоречивый характер, так как каждый человек имеет свои индивидуальные особенности иммунитета, и для более точных результатов, необходимы лабораторные, биохимические и другие методы исследования, которые возможно докажут вероятные причины нарушения иммунного статуса, которые мы приводили выше, основываясь только на этом опросе и на исследованиях проведённых в ОГМУ.

Библиографический список:

1. Глотов А.В. Клиническая и структурно-функциональная характеристика иммунной систмы при дисплазии соединительной ткани , диссертация доктора медицинских наук. Новосибирск,2004.144-212 с

2. Нечаева Г.И., Викторова И.А. Дисплазия соединительной ткани: терминология, диагностика, тактика ведения пациентов. — Омск: Типография БЛАНКОМ, 2007. — 188 с.

3. Евтушенко С.К., Лисовский Е.В., Евтушенко О.С. Дисплазия соединительной ткани в неврологии и педиатрии. Руководство для врачей. — Донецк: Заславский, 2009. — 361 с.

4. Торшин И.Ю., Громова О.А. Дисплазия соединительной ткани, клеточная биология и молекулярные механизмы воздействия магния // РМЖ. — 2008. — Т. 16, № 4 (314). — С. 230-38.

5. Кадурина Т.И., Горбунова В.Н. Дисплазия соединительной ткани. — СПб: Элби-СПб, 2009.

6. Наследственные нарушения соединительной ткани. Российские рекомендации. Всероссийское научное общество кардиологов // Росс. кардиологический журнал. — 2012. — № 4 (96). — Прил. 1. – 32 с.

7. Тябут Т.Д., Каратыш О.М.Недифференцированная дисплазия соединительной ткани // Соврем. ревматол.— 2009. — № 2. — С. 19-23.

8. Нечаева Г.И. Дисплазия соединительной ткани: основные клинические синдромы, формулировка диагноза, лечение / Г.И. Нечаева, В.М. Яковлев, В.П. Конев [и др.] // Лечащий врач. — 2008. — № 2. — С. 22-28.

9. Дедова В.О., Доценко Н.Я., Боев С.С. и др. Распространенность дисплазии соединительной ткани. — Запорожье: ГУ «Запорожская медицинская академия последипломного образования Министерства здравоохранения Украины», 2011; 2.

10. Беленький А.Г. Гипермобильность суставов и гипермобильный синдром: распространённость и клинико-инструментальная характеристика: автореф. дис. … д-ра мед. наук / А.Г. Беленький. — М.: ГУ «Институт ревматологии РАМН», 2004. — 51 с.

11. Кожные признаки недифференцированной дисплазии соединительной ткани. Ляховецкий Б.И., Глазкова Л.К., Перетолчина Т.Ф. // Современные проблемы дерматовенерологии, иммунологии и врачебной косметологии. — 2012. — С. 30-35

12. Нарушения ритма сердца при недифференцированной дисплазии соединительной ткани / Г.И. Нечаева, В.М. Яковлев, И.В. Друк [и др.] // Лечащий врач. — 2008. — № 6. — С. 2-7.

Дьяконова Екатерина Дмитриевна
Diakonova Ekaterina Dmitrievna
студент 6 курса медицинского факультета им. Т.З. Биктимирова
Ульяновский государственный университет
E-mail: rain66066@yandex.ru

УДК 617.753.3

МЕТОДЫ ОПЕРАТИВНОГО ВМЕШАТЕЛЬСТВА ПРИ ЛЕЧЕНИИ АСТИГМАТИЗМА: ПРЕИМУЩЕСТВА И НЕДОСТАТКИ

METHODS OF SURGICAL INTERVENTION IN THE TREATMENT OF ASTIGMATISM: ADVANTAGES AND DISADVANTAGES

Аннотация: целью данного исследования было изучение основных преимуществ и недостатков применяемых хирургических методов лечения астигматизма. В ходе исследования было установлено, что успешный исход хирургического лечения пациентов с астигматизмом возможен только при учете всех осложнений данных методов коррекции зрения.

Abstract: the aim of this study was to study the main advantages and disadvantages of surgical methods used for the treatment of astigmatism. The study found that the successful outcome of surgical treatment of patients with astigmatism is possible only if all the complications of these methods of vision correction are taken into account.

Ключевые слова: астигматизм, хирургическое лечение, осложнения, отдаленные последствия.

Keywords: astigmatism, surgical treatment, complications, long-term consequences.

Введение

Нарушение клинической рефракции глаза, при котором в одном глазу сочетаются разные виды или разные степени одного вида клинической рефракции, называется астигматизмом. Астигматизм является чрезвычайно актуальной проблемой современной медицины. Около 30% населения в мире страдает астигматизмом от 0,75D и выше, который приводит к субъективно ощутимому снижению остроты зрения, аккомодационной астенопии, жалобам на пониженную остроту зрения, быстрое утомление при зрительной нагрузке, двоение предметов, рассматриваемых одним глазом, головные боли, боли в области глаз [13]. Лидерство в лечении пациентов с аномалиями рефракции занимают хирургические методы.

Целью данного исследования было изучение наиболее часто применяемых хирургических методов лечения астигматизма.

Основная часть

Фоторефрактивная кератэктомия (ФРК) – технология, применяемая для коррекции аномалий рефракции, представляющая собой поверхностную эксимерлазерную абляцию стромы роговицы и Боуменовой мембраны после центральной деэпителизации (под местной анестезией в зоне 6-8 мм) [9].

Фоторефрактивная кератэктомия является одной из лучших операций по коррекции рефракционных ошибок на роговице, однако она имеет и определенные недостатки: длительный период реабилитации с необходимостью длительной инстилляции глазных капель, ограничения до 1-го месяца после операции, роговичный синдром, выраженный болезненностью, отеком роговицы в первые 3-5 дней после операции, приносящих дискомфорт в жизнь пациента [12, 16].

Возможным отдаленным последствием операции фоторефрактивной кератэктомии является гиперплазия эпителия, что влечет за собой регресс рефракционного результата. В работе Gauthier C.A. (1996 год) говорится, что гиперплазия эпителия роговицы на каждые 18 мкм влечет регресс рефракционного результата, полученного после операции на 1,0 дптр [5].

Послеопреционный период ФРК может протекать по-разному.

Выделяют 3 основных типа репаративного ответа после операции ФРК по Durrie [4]:

1-ый тип – нормальный репаративный ответ. Проявляется слабой гиперметропической рефракцией через 1 месяц после операции, с постепенной регрессией до эмметропии к 6-ти месяцам после операции.

2-ой тип – сниженный репаративный ответ. Проявляется ранней выраженной гиперкоррекцией и минимальной регрессией к 6-ти месяцам.

3-ий тип – агрессивный репаративный ответ. Проявляется недокоррекцией миопии, формированием выраженной субэпителиальной фиброплазией 2-ой степени и более в сроки от 6-ти месяцев после операции, что приводит к снижению максимально коррегированной остроты зрения.

В некоторых случаях исходом операции является развитие стойкой субэпителиальной фиброплазии [6], развивающаяся в течение первых месяцев после ФРК, проявляющаяся помутнением прозрачной роговицы "Haze" или "флер" в зоне абляции, разной степени выраженности, что снижает качество зрения и не позволяет достигнуть максимально возможной ОЗ после операции, а также может способствовать полному регрессу достигнутого рефракционного результата. "Haze" отличается от истинных помутнений роговицы доброкачественным течением: развивается постепенно к 3-му месяцу после выполнения ФРК и в дальнейшем подвергается обратному развитию. Возможно постоянное сохранение фиброплазии в 1,3-6% случаев [18].

По степени выраженности субэпителиальная фиброплазия подразделяется [2]:

Степень 0. Отсутствие помутнений роговицы;

Степень 1. Единичные бледные помутнения, видимые только при непрямой биомикроскопии при боковом освещении;

Степень 2. Помутнение минимальной плотности, видимое с трудом при прямом широком освещении;

Степень 3. Умеренно выраженные помутнения, легко видимое при фокальном освещении;

Степень 4. Выраженное помутнение, полностью скрывающее детали глубже лежащих структур глаза.

Другая, более распространенная и популярная методика, направленная на рефракционную коррекцию зрения с помощью эксимерного лазера (ЭЛ) – операция ЛАЗИК, позволяющая быстро достигнуть максимальной ОЗ на более высоком уровне точности и комфорта [14].

С помощью данной методики под местной анестезией микрокератомом или с помощью ФС лазера формируется роговичный клапан, который впоследствии поднимается, и затем с учетом индивидуальных параметров глаза проводится коррекция аномалий рефракции при помощи ЭЛ.

В послеоперационном периоде возможны отдаленные последствия [17] в виде инфекционно-воспалительных реакций [15], возникновения неправильного астигматизма, смещения роговичного клапана, возникновения диффузного ламеллярного кератита, врастания роговичного эпителия под клапан [1], синдрома "сухого" глаза, индуцированной кератоэктазии, возникновение которой связано с совокупностью причин: толстый клапан роговицы, глубокая эксимерлазерная абляция тканей стромы роговицы, недостаточная толщина резидуальной стромы [10], недиагностированные фрустированные формы кератоконуса.

Одним из осложнений при лечении астигматизма методом ЛАСИК может быть возникновение эктазии (выпячивание роговицы и ее истончение), когда в результате врачебной ошибки было удалено слишком много ткани роговицы.

Также в послеоперационный период может наблюдаться некоторый дискомфорт — светобоязнь, слезотечение, ощущение инородного тела в глазу, ореолы вокруг источников света, ухудшение ночного зрения. Как правило, такие побочные эффекты быстро проходят, но они могут сохраняться в течение нескольких месяцев после операции. В некоторых случаях часть из них может стать постоянным явлением.

Также стоит отметить, что приблизительно в 20 % случаев при лечении методом ЛАСИК возможен рефракционный регресс — возвращение части того «минуса» или «плюса», которые были у пациента до хирургического вмешательства.

Операция по имплантации торической интраокулярной линзы (ТИОЛ) проводится по стандартной технологии и дает возможность одномоментного проведения экстракции измененного хрусталика и имплантации искусственного хрусталика, а также коррекции исходного астигматизма.

Имплантация ТИОЛ может вызывать такие отдаленные последствия как инфицирование и повреждение оболочек глаза в результате неосторожных действий врача, отслойку сетчатки, смещение ТИОЛ (проблема стабильного положения корригирующей астигматизм ТИОЛ в настоящее время пока не решена окончательно), фимоз (сжатие) хрусталиковой сумки, вторичная катаракта, эффект "глистинга" (возникновение пузырьков в материале ИОЛ, в том числе в ее оптической части). У людей молодого возраста (до 40-45 лет) имплантация ТИОЛ с целью коррекции аномалий рефракции вызывает потерю аккомодации [11].

Методика лимбальных разрезов после факоэмульсификации катаракты заключается в нанесении глубоких дугообразных разрезов, отступя 0,5 мм от лимба, перпендикулярно сильной оси

роговицы. В следствии чего происходит уменьшение радиуса кривизны роговицы в этом меридиане и увеличение ее силы преломления.

Чаще всего результат техники нанесения LRI положительный, но возможны и осложнения. Сохраняется высокий риск перфорации роговицы [3]. Неверный результат операции может обуславливаться такими техническими факторами как ошибочная оценка оси, величины астигматизма и, в следствии этого, получение неправильного расположения разреза.

Кератотомия в настоящее время применяется не так часто, так как имеет мало прогнозированный результат, опасность осложнений. Суть данной процедуры состоит в том, что хирургом вручную на роговицу глаза наносятся разрезы, которые после заживления изменяют ее кривизну и преломляющую силу.

Некоторые авторы указывают на нестабильность рефракционного результата 15,7%, недостижение планируемого рефракционного эффекта в 15-56% [7]. Множество послеоперационных рубцов, приводящих к ослаблению каркаса роговицы в 8-9 раз, снижению факторов резистентности и роговичного гистерезиса, делали роговицу уязвимой и способствовали возникновению ятрогенных кератоэктазий [8]. Влияние "человеческого фактора" приводило к высокой вероятности формирования неравномерных разрезов по глубине и длине, что становилось причиной гипо- или гиперэффекта, микро- и макроперфораций, неправильного индуцированного астигматизма. Отмечали уменьшение плотности эндотелиальных клеток роговицы на 3-15% в сроки от 1-го месяца до 7-ми лет после операции [19].

Заключение

Таким образом, проблема коррекции астигматизма на протяжении многих лет остается актуальной и, несмотря на существенный прогресс в данной области офтальмологии, ряд вопросов остаются нерешенными по сегодняшний день. Бесспорное лидерство в лечении пациентов с аномалиями рефракции занимают хирургические методы. Однако нередко перечисленные нами хирургические методы лечения астигматизма приводят к отдаленных последствиям, вследствие чего возникает необходимость дополнительных хирургических вмешательств.

Библиографический список:

1. Agarwal A. Refractive surgery nightmares / A. Agarwal // SLACK Incorporated, – 2007. – Vol. 405. – 49 p.
2. Azar D.T. Refractive surgery / D.T. Azar, D. Gatinel, T. Hoang-Xuan // Mosby Elsiever. – 2006. – 2-nd ed. – 301 p.
3. Bethke W. How to tame astigmatism after cataract surgery / W. Bethke // Review of Ophthalmology. – 2001 April. – Vol. 8. – P. 87–90.
4. Durrie D.S. Classification of variable clinical-response after photorefractive keratectomy for myopia / D.S. Durrie // J. Refract. Surg. – 1995. – Vol. 11. – No. 5 – P. 341-347.
5. Gauthier C.A. Role of epithelial hyperplasia in regression following photorefractive keratectomy / C.A. Gauthier, B.A. Holden, D. Epstein, B. Tengroth, et al.] // Br J Ophthalmol. – 1996. – Vol. 80. – P. 545-548.
6. Nakamura K. Intact corneal epithelium is essential for the prevention of stromal haze after laser assisted in situ keratomileusis / K. Nakamura, D. Kurosaka, H. Bissen-Miyajima, K. Tsubota // Br J Ophthalmol. – 2001. – Vol. 85. – P. 209-213.
7. Sawelson H. Five-year results of radial keratotomy / H. Sawelson, R.G. Marks // Refract. Corneal Surg. – 1989. – Vol. 5. – P. 8-20.
8. Wellish K.L. Glasgow Corneal ectasia as a complication of repeated keratotomy surgery / K.L. Wellish, J. Ben // Journal of refractive and corneal surgery. – 1994. – Vol.10. – №3. – P.360-4.
9. Балашевич Л.И. Рефракционная хирургия / Л.И. Балашевич // СПб. – Изд-во СПбМАПО. – 2002. – 285 с.
10. Дронов М.М. Кератонус / М.М. Дронов, Ю.И. Пирогов // Офтальмохиругия и терапия. – 2002. – № 2. – С. 33-38.
11. Зеленская М.В., Черкашина М.Г. Осложнения при контактной коррекции зрения и их профилактика. В кн.: Актуальные вопросы контактной коррекции. Сб. науч. трудов МНИИ глазных болезней им. Гельмгольца. М; 1989; с. 64—66.
12. Качалина Г.Ф. Хирургическая технология трансэпителиальной ФРК при миопии на эксимерлазерной установке «Профиль-500»: автореф. дис. … канд. мед. наук / Качалина Галина Федоровна. – М. – 2000. – 134 с.
13. Корсакова Н.В., Иванова Е.П., Васильева И.А. Современные аспекты этиопатогенеза

астигматизма // Современные проблемы науки и образования. – 2013. – № 6.

14. Куренков В.В. Руководство по эксимерлазерной хирургии роговицы / В.В. Куренков. // М. – 2002. – 398 с.

15. Качалина Г.Ф. Кератоконус и послеоперационная эктазия роговицы: мифы и реальность / Г.Ф. Качалина, Ю.И. Кишкин, Н.В. Майчук, О.И. Кондакова // Современные технологии катарактальной и рефракционной хирургии – 2010. – Материалы науч.-практ. конф. – М. – 2010. – С. 266-273.

16. Першин К.Б. Ласик и ФРК – показания к проведению операции, преимущества и недостатки / К.Б. Першин, Т.Э. Азнабаев, Н.Ф. Пашинова, И.Г. Овечкин // Офтальмохирургия и терапия. – 2004. – Т.4. – №2. – С. 3-9.

17. Першин К.Б. Осложнения LASIK: анализ 12500 операций / К.Б. Першин, Н.Ф. Пашинова // Клин. офтальмохирургия. – 2001. – Т. 1. –№ 4. – С. 96-100 .

18. Румянцева О.А. Изучение патогенеза гиперплазии эпителия и регресса рефракции после фоторефракционной хирургии / О.А. Румянцева, Т.В. Ухина // Клиническая офтальмология. – Т.1. – № 4. – С. 01–104.

19. Федоров С.Н. Методика расчета эффективности передней кератотомии для хирургической коррекции близорукости / С.Н. Федоров, В.В. Дурнев, А.И. Ивашина [и др.] // Хирургия аномалий рефракции глаза: сб. науч. тр. – М. – МНТК "Микрохирургия глаза". – 1981. – С. 13-18.

Бачинская Юлия Вячеславовна
Bachinskaya Julia Vyacheslavovna
студентка 6 курса лечебного факультета, ФГБОУ ВО «Оренбургский государственный медицинский университет», РФ, Оренбургская область, г. Оренбург

УДК 616.12

СИНДРОМ СЛАБОСТИ СИНУСОВОГО УЗЛА (КЛИНИЧЕСКИЙ СЛУЧАЙ)

SYNDROME OF WEAKNESS OF THE SINUS NODE (CLINICAL CASE)

Аннотация. В данной статье рассмотрен клинический случай синдрома слабости синусового узла, который был диагностирован спустя 2 года от появления первой симптоматики.

Abstract. This article discusses the clinical case of sinus node weakness syndrome, which was diagnosed 2 years after the onset of the first symptomatology.

Ключевые слова: брадикардия, кардиостимулятор, синкопальные состояния.

Keywords: bradycardia, pacemaker, syncope.

Введение

Синдром слабости синусового узла (СССУ, синоатриальная болезнь или дисфункция синусового узла) — это сочетание клинических и электрокардиографических признаков, отражающих структурные повреждения синусового узла, его неспособность нормально выполнять функцию водителя ритма сердца и/или обеспечивать регулярное проведение автоматических импульсов к предсердиям [1,98]. При СССУ нарушается образование и проведение импульса из синусового узла в предсердия, что проявляется урежением сердечного ритма и сопутствующими эктопическими аритмиями [2,442]. У пациентов с синдромом слабости синусового узла часты синкопальные состояния, что существенно ухудшает качество жизни таких пациентов, а также увеличивает риск возникновения грозных осложнений. Большинство людей с таким заболеванием нуждаются в постановке кардиостимулятора. Всё это диктует необходимость своевременных диагностических и лечебных мероприятий данной патологии.

Заболевание встречается одинаково часто как среди мужчин, так и среди женщин. Распространенность данного вида аритмии в общей популяции составляет от 0,03 до 0,05%. Синдром слабости синусового узла может наблюдаться и в детском, и в подростковом возрасте, однако наиболее часто подвержены этому заболеванию лица старше 50 лет [3,38].

Клинический случай. Пациентка Р.А.М., 33 года, находилась на стационарном лечении в терапевтическом отделении городской больницы г.Орска.

15.07.2018 года в приемной покой городской больницы г.Орска бригадой скорой медицинской помощи была доставлена женщина с жалобами на: головокружение, слабость, потемнение в глазах, интенсивные головные боли, снижение памяти, неоднократные обморочные состояния.

Из анамнеза заболевания: в течение последних двух лет наблюдается подобная клиника. Неоднократно была госпитализирована по поводу синкопальных состояний в нейрохирургические отделения, однако при выполнении полного диагностического объема обнаружить нейрохирургическую патологию не удавалось. Результаты лабораторных и инструментальных методов исследования были в пределах возрастной нормы. Единственным изменением, наблюдающимся у данной пациентки, была синусовая брадикардия с частотой сердечных сокращений до 52 в минуту. Однако объясняли брадикардию имеющимся у данной больной гипотиреозом и дополнительно обследования не назначались. Тем не менее, состояние продолжало ухудшаться, стали беспокоить головные боли, немотивированная усталость, а также появились обмороки. Из-за плохого самочувствия была вынуждена оставить работу. Последнее ухудшение состояния: за 2 дня до поступления в стационар вновь появились интенсивные головные боли, нарастала слабость, стала замечать снижение памяти на незначительные события. 15.07.2018 года, гуляя с сыном, упала в обморок. Сыном была вызвана скорая медицинская помощь, которой и была госпитализирована в терапевтическое отделение городской больницы.

В стационаре были выполнены следующие исследования: общий анализ крови (ОАК), общий анализ мочи (ОАМ), биохимический анализ крови (БАК), электрокардиологическое исследования (ЭКГ), а также эхокардиография (ЭХОКГ) и ультразвуковое исследование (УЗИ) органов брюшной полости и почек. Результаты были следующими: ОАК, ОАМ, БАК - без патологии, ЭКГ: синусовая

брадикардия с частотой 38 в минуту, ЭХОКГ: умеренное снижение сократительной способности левого желудочка с сохраненным сердечным выбросом, УЗИ органов брюшной полости, почек: без патологии.

Учитывая длительный анамнез заболевания, широкий диагностический поиск, исключения ряда заболеваний, пациентке был выставлен диагноз: синдром слабости синусового узла. Так как данный синдром сопровождается выраженной клинической картиной, а также наличие синкопальных состояний в анамнезе, было решено направить пациентку в областной центр с целью решения вопроса о необходимости постановки электрокардиостимулятора (ЭКС).

Заключение. Синдром слабости синусового узла – редко встречающаяся и труднодиагностируемая патология. От момента появления первых симптомов и до постановки диагноза у данной пациентки прошло 2 года. Из анамнеза прослеживается прогрессирование заболевания, поэтому необходимо срочно решить вопрос о постановке электрокардиостимулятора, так как отсутствие ЭКС может провести к самому грозному осложнению синдрома – остановке сердечной деятельности и, как следствие, к смерти.

Библиографический список:

1. Джанашия, П.Х. Синдром слабости синусового узла / П.Х. Джанашия, Н.М. Шевченко, Н.Д. Джанашия //— Т. 1. — 2009г. – с. 230.

2. Кушаковский, М.С. Аритмии сердца / М.С. Кушаковский. — СПб.: Фолиант, 2004г. – с.520.

3. Фомина И.Г. Нарушения сердечного ритма. М., «Русский врач», 2003. – 192 с.

Машарипова Роза Тельмановна
Masharipova Roza Telmanovna
Старший преподаватель кафедры факультетской и госпитальной педитарии Ургенчского филиала Ташкентской медицинской академии

УДК 61.616-02.618.0918

ОПТИМИЗАЦИЯ ВЕДЕНИЯ БЕРЕМЕННОСТИ У ЖЕНЩИН С АНОМАЛИЯМИ РАСПОЛОЖЕНИЯ ПЛАЦЕНТЫ

OPTINIZATION OF PREGNANCY MANAGEMENT IN WOMAN WHITH ABSTRACTS PLACENTA LOCATION

Аннотация. Аномалии расположения плаценты, ее низкое прикрепление, приращение плаценты, предлежание сосудов и оболочечное прикрепление пуповины -наиболее распространенные аномалии расположения и прикрепления плаценты. Это второе среди показаний к досрочному оперативному родоразрешению по частоте. При быстрой миграции плаценты доминирующим симптомом является кровотечение, исход для плода исключительно неблагоприятный: выкидыши составляют 43,7%, ПС (перинатальная смертность) — 16,7‰. При умеренной миграции доминируют боли внизу живота, число выкидышей — 5,8%, ПС — 9,4‰. Медленная миграция протекает почти бессимптомно, случаев гибели плода не отмечено.

Abstract. Anomalies in the location of the placenta, its low attachment, increment of the placenta, previa of vessels and sheath attachment of the umbilical cord are the most common anomalies in the location and attachment of the placenta. This is the second among the indications for early operative delivery in frequency. With rapid migration of the placenta, the dominant symptom is bleeding, the outcome for the fetus is extremely unfavorable: miscarriages make up 43.7%, PS (perinatal mortality) - 16.7 ‰. With moderate migration, lower abdominal pains dominate, the number of miscarriages is 5.8%, PS is 9.4 ‰. Slow migration is almost asymptomatic, there have been no cases of fetal death.

Ключевые слова: плацента, низкое прикрепление, аномалии расположения плаценты, миграция плаценты.

Key words: placenta, low attachment, abnormalities of the placenta, migration of the placenta.

Актуальность. Среди причин, ведущих к повышению материнской и перинатальной смертности, важное место занимают аномалии расположения плаценты (АРП) — предлежание плаценты (ПП) и её низкое расположение (низкая плацентация) (НП). Предлежание плаценты, ее низкое расположение, приращение плаценты, предлежание сосудов и оболочечное прикрепление пуповины - вот наиболее распространенные аномалии расположения и прикрепления плаценты. Это второе среди показаний к досрочному оперативному родоразрешению по частоте [1.3]. При наличии клинических проявлений гестационный срок на момент родоразрешения зависит от времени развития симптоматики и степени тяжести нарушений (объем кровотечения, развитие родовой деятельности, разрыв плодных оболочек). Антенатальная гибель плода - самый неблагоприятный исход акушерских осложнений. Наличие кесарева сечения (КС) в анамнезе может быть независимым фактором риска необъяснимой антенатальной смерти плода и ПР при последующей беременности [2,8].

Одной из основных проблем современного акушерства является разработка эффективных мер профилактики материнской и перинатальной смертности. Среди причин, оказывающих влияние на повышение этих интегральных показателей, следует отметить аномальное расположение плаценты (АРП), т е локализацию ее в области нижнего сегмента матки, частично или полностью ниже предлежащей части плода [2] Материнская смертность при предлежании плаценты составляет 2,3-10,1%о, перинатальная достигает 22,2-41,7%о [1,4,5]

Акушерский аспект проблемы заключается в решении вопроса сохранения или пролонгирования беременности при кровотечениях, возникающих вследствие АРП [4,5]. В перинатологии данная проблема представляет интерес с позиций задержки внутриутробного развития плода и преждевременного прерывания беременности [2]. Однако многие вопросы этиологии, патогенеза, течения беременности и родов, состояния плода и новорожденного при АРП остаются до настоящего времени окончательно не изученными.

Отдаление плаценты от зева матки вплоть до полного удаления из зоны низкой плацентации называется миграцией. Предполагается, что изменение положения плаценты происходит вследствие

растяжения нижнего сегмента матки, регресса плацентарной ткани при регулярных микроотслойках или под действием ферментов цервикальных желез. В литературе мало данных комплексных исследований функционального состояния плаценты в процессе ее перемещения. Отсутствует сравнительная характеристика мигрирующей и низкорасположенной плаценты с оценкой влияния ей локализации на строение ворсинчатого хориона, исходы беременности и родов, состояние плода и новорожденного. Клинико-физиологические данные о нарушении функции плаценты при АРП неоднозначны, по настоящее время нет данных комплексного динамического изучения фето-плацентарной системы при «миграции» плаценты, что требует дальнейшего изучения этой проблемы.

Феномен миграции одни авторы объясняют формированием нижнего сегмента матки путем прироста мышц и растяжения этой области, а также одновременным истончением, атрофией, частичным отторжением и повторной нидацией ворсин края плаценты [8]; другие авторы [2] — «поиском» ворсинками более благоприятных мест, чем нижние отделы матки (перешеек — нижний сегмент) для обеспечения необходимого питания плодного яйца. На процесс миграции плаценты влияет состояние истмико-цервикального отдела матки: анатомо-функциональная недостаточность и инфицирование этого отдела уменьшают упругость и, увеличивая натяжение, ускоряют миграцию, вызывают бурную патологическую симптоматику.

Цель исследования: изучить акушерские и перинатальные осложнения у женщин с аномалией расположения плаценты (АРП) и плацентарной недостаточностью путем оптимизации их ведения.

Важным является разработка новых подходов, с учетом полученных данных при изучении медленных колебательных процессов гемодинамики, допплерометрии и гормонального состояния фетоплацентарной системы, с разработкой методических подходов при ведении беременности с АРП и вариантами миграции. Данные о возможности лечения угрозы прерывания беременности, методах улучшения кровообращения в нижних отделах матки при АРП, способствующие миграции плаценты и снижению показателей ПЗ и ПС, материнской заболеваемости и МС немногочисленны.

Одним из осложнений течения беременности является плацентарная недостаточность (ПН), имеющая мультифакторную природу, развитие которой возможно у каждой четвертой беременной женщины с АРП, а при наличии сопутствующих экстрагенитальных заболеваний и развитии осложнений беременности частота ПН увеличивается во много раз.

Гемодинамические процессы в единой функциональной системе «мать-плацента-плод» являются одним из ведущих факторов, обеспечивающих нормальное течение беременности, рост и развитие плода. Для оценки состояния плода получила широкое распространение допплерометрия, позволяющая своевременно определить нарушения маточно-плацентарного и плодово-плацентарного кровообращения.

Ранним методом диагностики, позволяющим диагностировать ПН, является определение содержания специфических белков беременности — трофобласт-специфического протеина (ТБГ), ассоциированного с беременностью. Работы, посвященные комплексному изучению особенностей течения беременности, родов, состояния новорожденных с использованием кардиоинтервалографии, допплерометрии, кардиотокографни и изучению содержания белков беременности и эстриола при АРП, ранее не проводились. Своевременная диагностика нарушений и коррекция нейровегетативной регуляции, энергообмена, гемодинамических нарушений и ПН при АРП позволит провести соответствующее лечение, направленное на нормализацию состояния ФПС, предупредить осложнения, как для женщины, так и для плода.

Патологическая плацентация, предлежание и оболочечное прикрепление сосудов пуповины, так же, как и кесарево сечение в анамнезе, - важные факторы риска недонашивания беременности и неблагоприятных перинатальных исходов. КС у первородящих может быть связано с повышенным отсроченным риском мертворождения (при последующих беременностях).

Таким образом, АРП несет большую опасность не только для женщины, но и для плода (новорожденного). У плода развивается анемия, на фоне которой могут возникать повреждения ЦНС, клинически выявляющиеся в постнатальный период. При массивных кровопотерях у матери дети рождаются в состоянии адинамии, анемии, шока [7]. Хроническая гипоксия плода наблюдается при анемиях, развивающихся у беременных на фоне рецидивирующих кровотечений. При этом у плода снижаются адаптационные возможности при переходе от внутриматочного к самостоятельному существованию, после рождения происходит быстрое истощение его резервных возможностей, что чаще всего проявляется в виде вторичной асфиксии.

Библиографический список:

1. Ариас Ф. Беременность и роды высокого риска / Пер. с англ. - М.: Медицина, 1989.

2. Володин Н.Н., Дегтярев Д.Н., Байбарина Е.Н. Неонатология: Учеб. пособ. - М., 2008. - С.116-122.

3. Володин Н.Н., Чернышов В.Н., Дегтярев Д.Н. Неонатология - М.: Академия, 2005. -С. 143.

4. Гайдуков С.Н. и др. Беременность и роды у женщин группы медико-социального риска // Мать и дитя: Мат-лы II Рос. форума (18-22 сент. 2000 г.). - М., 2000. -С. 33-34.

5. Глуховец Б.И., Глуховец Н.Г. Патогенетические основы внутриутробных инфекций // Архив патологии. - 1997. - Т. 59. - № 5. - С. 74-77.

6. Девятова Е.А. Аномалии расположения и прикрепления плаценты -факторы риска недонашивания беременности, кесарева сечения и неблагоприятных перинатальных исходов// Журнал Акушерство и гинекология №3, 2016

7. Vahanian S., Lavery J., Ananth C., Vintzileos A. Placental implantation abnormalities and risk of preterm delivery: a systematic review and metaanalysis // Am. J. Obstet. Gynecol. 2015. Vol. 213, N 4. P. S78-S90. doi:10.1016/j.ajog.2015.05.058.

8. Vintzileos A.M., Ananth C.V., Smulian J.C. Using ultrasound in the clinical management of placental implantation abnormalities // Am. J. Obstet. Gynecol. 2015. Vol. 213, N 4. P. S71-S77. doi:10.1016/ j.ajog.2015.05.059.

Сапарбаева Насиба Рахимбаевна
Saparbayeva Nasiba Rakhimbayevna
Ассистент кафедры акушерства и гинекологии Ургенчского филиала Ташкентской медицинской академии. Республика Узбекистан
E-mail: Nasiba1970@mail.ru

УДК 61- 618.7

АКУШЕРСКИЕ КРОВОТЕЧЕНИЯ В ПОСЛЕРОДОВОМ ПЕРИОДЕ

OBSTETRICIAN HEMORRHAGE IN THE POST-BIRTH PERIOD

Аннотация. Акушерские кровотечения являются одной из основных причин материнской смертности. В статье приводится обзор данных по акушерским кровотечениям. Приводится тактика при кровотечениях в последовом, раннем и позднем послеродовом периодах, даются рекомендации по профилактике акушерских кровотечений.

Abstract. Obstetric bleeding is one of the main causes of maternal mortality. The article provides general data on obstetric bleeding. Tactics for bleeding in the subsequent, early and late postpartum period are given, recommendations are given for the prevention of obstetric bleeding.

Ключевые слова: акушерские кровотечения, гемостаз, гипотония, третий период родов. тактика, профилактика

Key words: obstetrician hemorrhage, surgical hemostasis, hypotension, the third stage of labor. tactics, prevention

Введение. Акушерские кровотечения были и остаются самыми драматическими среди ургентных осложнений в акушерстве являясь основной причин материнской смертности. Это связано с их интенсивностью, быстрым нарастанием объема кровопотери вплоть до критического, стремительным истощением компенсаторных механизмов организма и неизбежным финалом общего патофизиологического процесса — развитием синдрома ДВС. Мероприятия, направленные на остановку кровотечения, имеют определенную последовательность и на последнем этапе, как правило, заканчиваются удалением органа. Многочисленные работы как отечественных, так и зарубежных исследователей посвящены современным методикам купирования кровотечений, уменьшения кровопотери, возможности сохранения фертильной и менструальной функций матки.

Цель работы: провести анализ литературных данных по акушерским кровотечениям.

Одним из основных методов профилактики акушерских кровотечений на сегодняшний день в последовом и раннем послеродовом периодах является правильное ведение третьего периода родов. В странах дальнего и ближнего зарубежья на протяжении последних лет ведутся дискуссии о целесообразности выжидательного или активного ведения третьего периода родов. Внедрение партнерских родов, свободное положение роженицы, демедикализация родов, активное ведение третьего периода родов, раннее прикладывание новорожденного к груди являются эффективными мерами, способствующими уменьшению кровопотери в родах [2,8]. Для динамического последовательного сокращения частоты послеродовых кровотечений используются также такие инструменты, как совершенствование мониторинга в последовом и раннем послеродовом периоде, использование стандартизированных протоколов и профилактическое применение средств, оказывающих сокращающее действие на матку

Активное ведение последового периода родов, по определению FIGO (International Federationof Gynecology and Obstetrics) и ICM (International Confederation of Midwives) подразумевает введение утеротонических препаратов с последующими контролируемыми тракциями за пуповину и массаж матки [1,2]. По данным рандомизированного контролируемого исследования, проведенного в Швеции, при активном ведении третьего периода родов кровопотеря была меньше по сравнению с выжидательной тактикой [3].

Показаниями для перевязки маточных артерий в акушерстве являются, главным образом, кровотечения в послеродовом периоде вследствие атонии матки.

Waters ещё в 1952 г описал перевязку маточных артерий с хорошими результатами при 8 случаях серьезных кровотечений в послеродовом периоде [2]. Автор считал, что предпочтительна временная перевязка кетгутом, что позволяет позже реканализацию маточных артерий. Некоторые авторы производили одно временную перевязку маточных артерий, воронко-тазовых и круглых

связок или артерии яичников и матки. Цирюльников М. С. (1979) описал технику и результаты перевязки обеих круглых связок, маточной артерии и маточно-яичниковых анастомозов при массивном кровотечении в III триместре беременности [3,8]. По его мнению, эта техника более эффективна, чем перевязка внутренней подвздошной или только маточной артерий.

O'Leary J. L. (1976) считал, что перед тем, как приступить к гистерэктомии при атонических кровотечениях, рекомендуется в первую очередь испытать эффект хирургического гемостаза артерии матки, т. к. при помощи этой простой операции можно спасти не только жизнь больной, но и функции матки [1, 7]. Двухсторонняя перевязка маточной артерии была выполнена по поводу послеродового атонического кровотечения, а Деминым А. Н. – по поводу интенсивного кровотечения при кесаревом сечении. У всех пациенток перевязка маточной артерии привела к остановке кровотечения, и в послеоперационном периоде каких-либо осложнений не наблюдалось. Fahmy K. (1987) выполнил двустороннюю перевязку маточной артерии у 25 пациенток с профузным послеродовым кровотечением. У 20 из них (80%) был достигнут успешный гемостаз [1]. Negura A. и соавт. (1985) применяли двустороннюю перевязку маточной артерии в месте ее отхождения при некупируемых послеродовых кровотечениях прежде всего вследствие предлежания плаценты [5]. Эта методика позволяет сохранить и матку, и жизнь пациентки. Позднее Negura A. (1991) пришел к выводу, что при массивных послеродовых кровотечениях, обусловленных гипотонией матки и резистентных к классической терапии, двусторонняя перевязка восходящей ветви маточной артерии является простой, быстрой и безопасной процедурой, способствующей благоприятному результату. Автор рекомендует при массивных послеродовых гипотонических кровотечениях применять перевязку восходящей ветви маточной артерии или передней ветви внутренней подвздошной артерии. При этом при кровотечениях из области шейки матки и нижнего сегмента может быть использована перевязка как маточной, так и внутренней подвздошной артерии. При кровотечениях из околоматочной области или из системы внутренней подвздошной артерии эффективной может быть только двусторонняя перевязка a. hypogastrica [7].

Библиографический список:

1. Акушерство: национальное руководство / Под ред. Э. К. Айламазяна, В. И. Кулакова, В. Е. Радзинского, Г. М. Савельевой. — М.: ГЭОТАР-Медиа, 2009. — 1200 с.

2. Мошков Б. Н. Клиническая анатомия сосудов матки (значение их в оперативной гинекологии). Киев: Государственное медицинское издательство,1964.

3. Радзинский В. Е. Акушерская агрессия. — М.: Изд-во журнала Status Praesens, 2011 — 688 с., илл.

4. Сырбу П. Функциональная хирургия матки. Бухарест: Медицинское издательство, 1973. С. 111-112.

5. Midwifery J. Joint statement: management of the third stage of labour to prevent post-partum hemorrhage Women's Health 2004; (49):76-77.

6. Jangsten E.,MattssonL.A.,Lyckestam I. et al.A comparison of active management and expectant management of the third stage of labour: a Swedish randomized controlled trial BJOG. 2011; (118-3):362-369.

7. Osnovnye klinicheskie protokoly i prikazy MZ RK po akusherstvu i neonatalogii [in Russian]. Astana, 2015;17.

8. A Textbook of Postpartum hemorrhage. — Sapiens Publishing, 2006. — P 468.

Научное издание

Коллектив авторов

Сборник статей XXXIX Международной научной конференции
«Современные медицинские исследования»

ISBN 978-5-9907998-1-3

Научный медицинский журнал «Авиценна»
Кемерово 2019