Издательский дом «Плутон»

Научный медицинский журнал «Авиценна»

ББК Ч 214(2Рос-4Ке)73я431

УДК 378.001

XX Международная научная медицинская конференция

«Современные медицинские исследования»

СБОРНИК СТАТЕЙ КОНФЕРЕНЦИИ

30 апреля 2018

Кемерово

СБОРНИК СТАТЕЙ ДВАДЦАТОЙ МЕЖДУНАРОДНОЙ НАУЧНОЙ МЕДИЦИНСКОЙ КОНФЕРЕНЦИИ «СОВРЕМЕННЫЕ МЕДИЦИНСКИЕ ИССЛЕДОВАНИЯ»

30 апреля 2018 г.
ББК Ч 214(2Рос-4Ке)73я431
ISBN 978-5-9500488-3-9

Кемерово УДК 378.001. Сборник докладов студентов, аспирантов и профессорско-преподавательского состава. По результатам XX Международной научной медицинской конференции «Современные медицинские исследования», 30 апреля 2018 г. www.avicenna-idp.ru /
Редкол.:
Никитин Павел Игоревич - главный редактор, ответственный за выпуск журнала.
Шмакова Ольга Валерьевна - кандидат медицинский наук, ответственный за первичную модерацию, редактирование и рецензирование статей.
Хоботкова Татьяна Сергеевна - кандидат медицинский наук, ответственный за финальную модерацию и рецензирование статей.
Никитина Инна Ивановна – врач-эндокринолог, специалист ОМС, ответственный за первичную модерацию, редактирование и рецензирование статей.
Меметов Сервир Сеитягьяевич - доктор медицинских наук, профессор кафедры организации здравоохранения и общественного здоровья ФПКи ППС ФГБОУ ВО «Ростовский государственный медицинский университет» .
Абдуллаева Асият Мухтаровна - кандидат биологических наук, доцент ФГБОУ ВО МГУПП.
Тахирова Рохатой - кандидат медицинских наук, доцент кафедры факультетской педиатрии Ташкентского педиатрического медицинского института.
Ешиев Абдыракман Молдалиевич - доктор медицинских наук, профессор Ошской межобластной объединенной клинической больницы.
Федотова Елена Владимировнадоцент - кандидат медицинский наук, профессор РАЕ, врач-хирург ГБОУ ВПО "Северный государственный медицинский университет".
Тихомирова Галия Имамутдиновна - доктор медицинских наук, доцент кафедры общей хирургии ФБГОУ ВО "Ижевская государственная медицинская академия".
Иванов Александр Леонидович – кандидат психологических наук, доцент кафедры психотерапии и сексологии РМАНПО.
Дурягина Лариса Хамидуловна - доктор медицинских наук, заведующая кафедрой терапевтической стоматологии, заслуженный врач республики Крым, Медицинская академия имени С.И. Георгиевского ФГАОУ ВО «Крымский федеральный университет имени В.И. Вернадского»
Дегтярева Людмила Анатольевна - кандидат медицинских наук, доцент медицинской академии им. С.И. Георгиевского ФГАОУ ВО «Крымский федеральный университет имени В.И. Вернадского»
А.О. Сергеева (ответственный администратор)[и др.];

Кемерово 2018

В сборнике представлены материалы докладов по результатам научной конференции.

Цель – привлечение студентов к научной деятельности, формирование навыков выполнения научно-исследовательских работ, развитие инициативы в учебе и будущей деятельности в условиях рыночной экономики.

Для студентов, молодых ученых и преподавателей вузов.

Издательский дом «Плутон» www.idpluton.ru e-mail:admin@idpluton.ru
Подписано в печать 30.04.2018 г.
Формат 14,8×21 1/4. | Усл. печ. л. 2.2. | Тираж 500.

Все статьи проходят рецензирование (экспертную оценку).

Точка зрения редакции не всегда совпадает с точкой зрения авторов публикуемых статей.

Авторы статей несут полную ответственность за содержание статей и за сам факт их публикации.

Редакция не несет ответственности перед авторами и/или третьими лицами и организациями за возможный ущерб, вызванный публикацией статьи.

При использовании и заимствовании материалов ссылка обязательна

Содержание

ЛЕЧЕНИЕ ХРОНИЧЕСКОГО АТРОФИЧЕСКОГО ЛАРИНГИТА С ДОБАВЛЕНИЕМ ПРОТЕОЛИТИЧЕСКОГО ФЕРМЕНТА……..…....5
Кудзиева В.П., Царукаев Б.А., Маликиев И.Е., Койбаев С.З.

РОЛЬ АДЕНОМЫ В РАЗВИТИИ РАКА ЩИТОВИДНОЙ ЖЕЛЕЗЫ.....…8
Камаева И.А., Назаренко К.Г., Приходько В.С., Лукьянов С.В.

ОСОБЕННОСТИ ТЕЧЕНИЯ ОСТЕОАРТРОЗА У БОЛЬНЫХ С ОЖИРЕНИЕМ.....18
Худайкулова Ф.Х., Мирзаева Д.А.

НОВЕЙШИЕ ПЕДАГОГИЧЕСКИЕ И ИНФОРМАЦИОННЫЕ ТЕХНОЛОГИИ В ПРОФЕССИОНАЛЬНОЙ ПОДГОТОВКЕ СТУДЕНТОВ МЕДИЦИНСКОГО КОЛЛЕДЖА В ХОРЕЗМСКОЙ ОБЛАСТИ.....22
Якубова А.Б., Палванова У.Б., Палванова С.Б.

ИММУННЫЕ ГЕМОЛИТИЧЕСКИЕ АНЕМИИ.....26
Рахманова У.У., Абидов Ф.О.

ФЕТО-ФЕТАЛЬНЫЙ ТРАНСФУЗИОННЫЙ СИНДРОМ…….……29
Джуманиязова Г.М.

ОБЕСПЕЧЕННОСТЬ ВИТАМИНОМ Д ПАЦИЕНТОК С ПРЕЭКЛАМПСИЕЙ……..31
Алимухамедова М.Р., Искандарова И.Р.

ОСНОВНЫЕ ПРИНЦИПЫ ВЕДЕНИЯ БЕРЕМЕННЫХ ЖЕНЩИН С ПАТОЛОГИЕЙ ШЕЙКИ МАТКИ.....35
Сапарбаева Н.Р.

ПРЕДМЕНСТРУАЛЬНЫЙ СИНДРОМ У ЖЕНЩИН РЕПРОДУКТИВНОГО ВОЗРАСТА.....39
Дусчанова З.А.

INFORMED CONSENT-MEDICAL AND LEGAL PROBLEMS.....43
Besarion Chakhvadze, Besarion Chakhvadze, Fedotova Elena

ХИРУРГИЧЕСКОЕ ЛЕЧЕНИЕ ЭНХНОНДРОМ КИСТИ.....48
Приставко А.В., Шестак Н.С., Виноград К.С.

МЕТОДЫ ИНФИЛЬТРАЦИОННОЙ АНЕСТЕЗИИ ПРИ ЭНДОПРОТЕЗИРОВАНИИ КОЛЕННОГО СУСТАВА.....51
Виноград К.С., Приставко А.В., Шестак Н.С.

ЭНДОСКОПИЧЕСКАЯ ДИАНОСТИКА И ЛЕЧЕНИЕ БОЛЕЗНИ ДЬЕЛАФУА……....56
Шилец Ю.Г., Шилец О.Г., Трегубова К.В., Ивасивка А.Р., Козина А.А.

ДИАГНОСТИЧЕСКАЯ ЗНАЧИМОСТЬ ДИАСКИНТЕСТА У ВЗРОСЛЫХ С ПОДОЗРЕНИЕМ НА ТУБЕРКУЛЕЗ……...59
Шилец Ю.Г., Шилец О.Г., Ивасивка А.Р., Козина А.А.

РОЛЬ ЭПИГЕНЕТИКИ В ПАТОЛОГИИ ОПУХОЛЕВОГО РОСТА……....63
Шилец Ю.Г., Шилец О.Г., Ивасивка А.Р., Козина А.А.

СЛУЧАЙ ИЗ КЛИНИЧЕСКОЙ ПРАКТИКИ: СОЧЕТАНИЕ НЕВРОМЫ МОРТОНА, МЕЖПЛЮСНЕВОГО БУРСИТА И РЕВМАТОИДНОГО УЗЛА, КАК ПРИЧИНА МЕТАТАРЗАЛГИИ. ……..67
Шилец Ю.Г., Шилец О.Г., Ивасивка А.Р., Козина А.А.

ОСОБЕННОСТИ ДИАГНОСТИКИ ОСТРОГО ПАНКРЕАТИТА……...72
Козина А.А., Шилец Ю.Г., Кузнецова М.С., Шилец О.Г., Ивасивка А.Р.

ПРИМЕНЕНИЕ СИНЕГО СВЕТА В ЧЕЛЮСТНО-ЛИЦЕВОЙ ХИРУРГИИ….……...75
Ешиев А.М., Ешиев Д.А., Абдуллаева С.А.

ВЛИЯНИЕ СОПУСТВУЮЩЕЙ ПАТОЛОГИИ НА ТЕЧЕНИЕ ГЕМОФИЛЬНОГО МЕНИНГИТА У ДВУХ ПАЦИЕНТОК…….…..……...80
Пох В.А., Лобанова Е.С.

ВЛИЯНИЕ СИНДРОМА ОБСТРУКТИВНОГО АПНОЭ СНА НА РАЗВИТИЕ СЕРДЕЧНЫХ АРИТМИЙ……..….……...82
Зыбко О.И., Ремезов Р.И., Серый В.В., Бобровничий А.В.

Статьи XX Международной научной медицинской конференции «Современные медицинские исследования»

Кудзиева Виктория Павловна
Kudzieva Victoria Pavlovna
научный руководитель, к.м.н., доцент кафедры оториноларингологии с офтальмологией
ФГБОУ ВО «Северо-Осетинская государственная медицинская академия» Министерства здравоохранения РФ, г. Владикавказ

Царукаев Батрадз Ацамазович
Tsarukaev Batradz Atsamazovich
студент 5 курса лечебного факультета
ФГБОУ ВО «Северо-Осетинская государственная медицинская академия» Министерства здравоохранения РФ, г. Владикавказ
E-mail: batradz777@mail.ru

Маликиев Ибрагим Ермакович
Malikiev Ibrahim Ermakovich
студент 5 курса лечебного факультета
ФГБОУ ВО «Северо-Осетинская государственная медицинская академия» Министерства здравоохранения РФ, г. Владикавказ

Койбаев Сосланбек Заурбекович
Koybayev Soslanbek Zaurbekovich
студент 5 курса лечебного факультета
ФГБОУ ВО «Северо-Осетинская государственная медицинская академия» Министерства здравоохранения РФ, г. Владикавказ

УДК 616.22-002.2

ЛЕЧЕНИЕ ХРОНИЧЕСКОГО АТРОФИЧЕСКОГО ЛАРИНГИТА С ДОБАВЛЕНИЕМ ПРОТЕОЛИТИЧЕСКОГО ФЕРМЕНТА

TREATMENT OF CHRONIC ATROPHIC LARYNGITIS WITH ADDITION OF PROTEOLYTIC ENZYME

Аннотация: За период 2015-2017 гг. под нашим наблюдением и лечением находились 64 пациента с хроническим атрофическим ларингитом. Из них 38 мужчин и 26 женщин в возрасте от 30 до 65 лет. Пациентам с хроническим атрофическим ларингитом было проведено комплексное лечение: устранение первопричин, приведших к развитию заболевания, соблюдение голосового режима, диетотерапия, прием муколитиков, тепловлажные ингаляции солено-щелочными минеральными водами, витаминотерапия, физиотерапия, а также внутригортанные вливания по стандартной методике (антибиотик, гидрокортизоновая эмульсия, масляный раствор). В комплекс стандартной методики внутригортанных вливаний был включен протеолитический фермент трипсин. Положительная динамика отмечалась у 72% пациентов на 4-5-е дни терапии, проявляющаяся в виде уменьшения явлений дисфонии, сухости в горле; при непрямой ларингоскопии слизистая оболочка приобретала розовый цвет, становилась более увлажненной, с отсутствием слизистых корочек на голосовых складках.

Abstract: During 2015-2017 under our observation and treatment there were 64 patients with chronic atrophic laryngitis. From them 38 men and 26 women aged from 30 up to 65 years. To patients with chronic atrophic laryngitis complex treatment has been carried out: elimination of the prime causes which have led to development of a disease, observance of the voice mode, a dietotherapy, reception of mucolytics, heatdamp inhalations by salty and alkaline mineral waters, vitamin therapy, physical therapy and also intra guttural injections by a standard technique (an antibiotic, a gidrokortizonovy emulsion, oil solution). The

complex of a standard technique of intra guttural injections has included proteolytic enzyme trypsin. Positive dynamics was noted at 72% of patients for the 4-5th days of therapy, shown in the form of reduction of the phenomena of a dysphonia, dryness in a throat; at an indirect laringoskopiya the mucous membrane gained pink color, became more humidified, with lack of mucous crusts on voice folds.

Ключевые слова: хронический атрофический ларингит, непрямая ларингоскопия, пара-и дискератоз, внутригортанные вливания, трипсин.

Keywords: chronic atrophic laryngitis, indirect laryngoscopy, para-and dyskeratosis, endolaryngeal infusion, trypsin.

Введение. Заболевания гортани занимают одно из ведущих мест при патологии верхних дыхательных путей, протекающих в виде острого или хронического воспаления слизистой оболочки гортани.

В настоящее время используется классификация хронических ларингитов, предложенная *Ундрицем В. Ф.* (1969), в основе которой лежит зависимость глубины воспалительного и дистрофического процесса слизистой оболочки гортани [2, с. 8-9]. Различают следующие формы хронических ларингитов:

- Катаральный хронический ларингит;
- Атрофический хронический ларингит;
- Гиперпластический:
  - диффузный;
  - ограниченный:
    - о Узелки голосовых складок
    - о Пахидермия гортани
    - о Хронический подскладочный ларингит
    - о Выпадение морганиева желудочка
    - о Контактная язва

Хронический атрофический ларингит – это форма неспецифического воспаления гортани, сопровождающаяся атрофией слизистой оболочки, склерозом регионарных капилляров, внутригортанной мускулатуры и желез. При ларингоскопии слизистая оболочка истончена, гладкая, блестящая, местами покрыта вязкой слизью и корками; голосовые складки несколько истончены.

Причинами хронического ларингита могут быть:

- вредные привычки (курение, алкоголизм);
- переохлаждение организма;
- профессиональные, климатические факторы (вредное воздействие химических, физических, механических);
- заболевания желудочно-кишечного тракта (гиперацидный гастрит, рефлюкс-эзофагит и др.);
- эндокринная патология (сахарный диабет, болезни щитовидной железы);
- инфекционные заболевания верхних дыхательных путей (дифтерия, скарлатина, туберкулез, сифилис);
- патология носа (атрофический ринофарингит), околоносовых пазух и глотки и другие.

Цель исследования. Оценить эффективность качества лечения хронического атрофического ларингита с добавлением в комплексную терапию протеолитических ферментов.

Материалы и методы. За период 2015-2017 гг. под нашим наблюдением и лечением находились 64 пациента с хроническим атрофическим ларингитом. Из них 38 мужчин и 26 женщин в возрасте от 30 до 65 лет. Практически у половины пациентов атрофический ларингит сочетался с атрофическим ринофарингитом, в 30% случаев заболевания было связано с профессиональными факторами.

Пациенты предъявляли жалобы на осиплость, охриплость голоса (44%), сухость в горле (55%), першение (32%), постоянное желание откашляться (36%), ощущение инородного тела (48%), временами, полная потеря голоса (22%). При непрямой ларингоскопии визуализировалась бледная, сухая, атрофичная слизистая оболочка гортани, а также изменение сосудистого рисунка. Голосовые складки при осмотре были истончены, с пониженной эластичностью; на их поверхности могла присутствовать слизь, засохшая в корки, при откашливании которых отмечалась незначительная кровоточивость слизистой оболочки.

Пациентам, вошедшим в разработку, проводилось эндоскопическое обследование гортани со взятием биопсии в обязательном порядке на цитогистологическое исследование. При этом выявлялись атрофические изменения эпителия слизистой оболочки с пара- и дискератозом, с явлениями легкой и средней степени тяжести, а также дистрофические и атрофические изменения сосудов (кровеносных и лимфатических), нервных окончаний и соединительнотканной прослойки.

Пациентам с хроническим атрофическим ларингитом обязательно нужно проводить комплексное лечение. Прежде всего, необходимо устранение первопричин, приведших к развитию заболевания: вредные привычки, профвредности, неблагоприятные климатические факторы, очаги инфекции в верхних дыхательных путях и другие. Большое значение имеет диетотерапия (исключение горячих и холодных напитков, острой, жареной и жирной пищи). Необходимо соблюдение щадящего голосового режима. Пациентов с заболеваниями ЖКТ, эндокринной патологией нужно лечить совместно с соответствующими специалистами [3, с. 99-102].

Специальная терапия включала в себя:

- прием муколитиков (Амброл, Карбоцистеин) по стандарту;

-крупнодисперсные тепловлажные ингаляции щелочно-кальциевые, соленощелочные (не выше 2 % раствора), щелочные смеси, минеральные воды (кемери);

- витаминотерапия (С, группы В, РР);

- физиотерапия - УВЧ-индуктотермия, дарсонвализация области гортани, грязевые аппликации (температура 38-42°С, продолжительность 8-10 мин) на область гортани;

-внутригортанные вливания по стандартной методике (антибиотик, гидрокортизоновая эмульсия, масляный раствор), в комплекс которой был включен протеолитический фермент трипсин, ежедневно, курсом 7-10 дней.

Трипсин - ферментный препарат, получаемый из поджелудочной железы крупного рогатого скота. При местном применении оказывает противовоспалительное, противоожоговое, регенерирующее и некролитическое действие.

Результаты исследования. Положительная динамика отмечалась у 72% пациентов на 4-5-е дни терапии, проявляющаяся в виде уменьшения явлений дисфонии, сухости в горле, ощущения инородного тела. При непрямой ларингоскопии слизистая оболочка приобретала розовый цвет, становилась более увлажненной, с отсутствием слизистых корочек на голосовых складках. К концу курса лечения ларингоскопическая картина практически приближалась к норме, а при необходимости контроль качества лечения оценивался и при фиброларингоскопии. Обострение заболевания наступало параллельно с возобновлением провоцирующих факторов; в целом курс терапии повторялся от одного до двух раз в год.

Выводы. Исходя из полученных результатов, мы рекомендуем включать во внутригортанные вливания протеолитический фермент трипсин в качестве стандартного курса лечения хронического атрофического ларингита.

Библиографический список:

1. В.Т. Пальчун, М.М. Магомедов, Л.А. Лучихин. – Оториноларингология. Москва, 2011, -с. 322-326
2. Рябова М.А. – Хронический ларингит, 2013, -с. 1-16
3. В.И. Бабияк, Я.А. Накатис, М.И. Говорун. Оториноларингология. Руководство. В двух томах. Том 2, Питер, 2009, - с. 91-109
4. Романенко С.Г. Острый и хронический ларингит. Оториноларингология. Национальное руководство. Краткое издание под ред. В.Т. Пальчуна. М.:ГЭОТАР-Медиа, 2012, с. 541-547.
5. Крюков А.И., Кунельская Н.Л., Романенко С.Г., Павлихин О.Г.,. Елисеев О.В, Яковлев В.С., Красникова Д.И., Лесогорова Е.В. «Терапия воспалительных заболеваний гортани». РМЖ . - 2013. -№ 2. - с.38-41.
6. Степанова Ю.Е., Швалев И.В. Применение видеостробоскопии для диагностики заболеваний гортани. — Санкт-Петербург, 1998.
7. Robert P. Ossof, Stanley M. Shashay et. All. The Larynx, Lippincott Williams & Wilkins, 560 p.

Камаева Инна Анатольевна
Kamaeva Inna Anatolyevna
студентка лечебно-профилактического факультета Ростовского государственного медицинского университета, кафедра патологической анатомии. Г.Ростов-на-Дону,Россия.
E-mail: inkamaeva@yandex.ru

Назаренко Кристина Геннадьевна
Nazarenko Kristina Gennadievna
студентка лечебно-профилактического факультета Ростовского государственного медицинского университета, кафедра хирургических болезней №1. Г.Ростов-на-Дону, Россия

Приходько Валентина Сергеевна
Prihodko Valentina Sergeevna
студентка лечебно-профилактического факультета Ростовского государственного медицинского университета, кафедра хирургических болезней №1. Г.Ростов-на-Дону,Россия

Лукьянов Станислав Викторович
Lukyanov Stanislav Viktorovich
научный руководитель
доцент кафедры хирургических болезней №1, кандидат медицинских наук
Ростовский государственный медицинский университет. Г.Ростов-на-Дону,Россия

УДК 616.441-006.6

РОЛЬ АДЕНОМЫ В РАЗВИТИИ РАКА ЩИТОВИДНОЙ ЖЕЛЕЗЫ

THE ROLE OF ADENOMA IN THE DEVELOPMENT OF THYROID CANCER

Аннотация: В настоящее время зарегестрировано практически двукратное увеличение частоты рака щитовидной железы. Рак щитовидной железы на фоне аденомы явление достаточно распространенное, а не связаны ли эти два патологических процесса между собой? В данной работе рассматриваются основные патогенетические механизмы развития аденомы щитовидной железы, различных форм рака щитовидной железы; возможность малигнизации аденомы, развитие рака щитовидной железы на фоне аденомы, а также современные методы диагностики данных патологических процессов.

Abstract: Currently, almost doubled the incidence of thyroid cancer. Cancer of the thyroid gland against the background of adenoma is a fairly common phenomenon, but are these two pathological processes related to each other? In this work, the main pathogenetic mechanisms of the development of thyroid adenoma, various forms of thyroid cancer are considered; the possibility of malignancy of the adenoma, development of thyroid cancer on the background of adenoma, and modern methods of diagnosing these pathological processes.

Ключевые слова: аденома щитовидной железы, фолликулярный рак щитовидной железы, папиллярнй рак щитовидной железы, диагностика.

Keywords: thyroid adenoma, follicular thyroid cancer, papillary thyroid cancer, diagnostics.

Введение. Опухоли ЩЖ составляют 1-3% от общего количества всех опухолей у человека [2], в группе эндокринных опухолей данный показатель составляет 90% и на него приходится 60% смертности в данной группе опухолей [3]. В структуре заболеваемости всеми злокачественными новообразованиями РЩЖ занимает около 0,5-3%. Показатели заболеваемости РЩЖ в различных странах мира и их отдельных регионах варьируют. Наиболее высокими считаются сведения в отношении жителей Меланезии/Новой Каледонии – 71,4/100000 населения у женщин и 10,4/100000 у мужчин. Высокая заболеваемость отмечается на Гавайях, в Исландии и на Аляске, а также среди филиппинских женщин, живущих в США. Данные из 37 европейских стран показывают, что смертность от рака щитовидной железы превышает мировой уровень в Греции, Португалии, Испании и других средиземноморских регионах. В США ежегодно выявляют около 13 тыс. новых случаев

рака щитовидной железы, а число смертельных случаев достигает 1000 — 2000 в год. В России к 2015 году показатель заболеваемости этим видом онкопатологии составил 7,09 на 100 тысяч населения. В регионах заболеваемость раком щитовидной железы различна. Данные по Санкт Петербургу составили 1,4 - 2,2 у мужчин и 3,5-6,7 у женщин [50]. На Камчатке цифры на треть выше, чем в Центральной России, и составляют 10,7. В структуре заболеваемости Краснодарского края, среди женского населения, данная опухоль входит в первую пятерку и составляет 5,2%. В Ростовской области показатель составил 2.5%.

За последнее десятилетие наблюдается рост частоты обнаружения злокачественных новообразований. По данным различных статистических исследований, прирост в среднем составляет примерно 15%. В 1,5 раза увеличилась заболеваемость раком щитовидной железы. В целом в России отмечается самый высокий прирост онкопатологии в мире, наряду со странами Восточной Азии и Центральной Африки. В онкологических клиниках России каждый год регистрируется 2-3% новых пациентов со злокачественными новообразованиями. Приведенные данные свидетельствуют о необходимости дальнейшего изучения возможных причин, приводящих к развитию рака щитовидной железы, и усовершенствования методов диагностики на дооперационном этапе. Среди больных раком щитовидной железы, оперируемых по поводу узловых образований в неонкологических стационарах, правильный дооперационый диагноз устанавливается лишь в 54-61% случаев, что приводит к выполнению заведомо нерадикальных операций [4].

Основной раздел. В структуре всех узловых образований щитовидной железы наибольшие трудности в дооперационной дифференциальной диагностике вызывают доброкачественные опухоли – аденомы [1]. Большинство аденом ЩЖ имеют фолликулярную дифференцировку эпителия, в связи с чем эту опухоль называют «фолликулярной аденомой». Папиллярные аденомы не выделяют в отдельную группу аденом и расценивают как папиллярную форму рака ЩЖ [6]. Согласно классификации ВОЗ, фолликулярная аденома – доброкачественная инкапсулированная опухоль ЩЖ с признаками фолликулярно-клеточной дифференцировки. Различают несколько гистологических вариантов фолликулярной аденомы: микро- (фетальную), нормо- (простую), макрофолликулярную (коллоидную) ; солидно-трабекулярную, а также редкие формы патологии (гюртлеклеточную (из клеток Аскинази), атипическую (гиперклеточную), токсическую, светлоклеточную (из С-клеток), аденолипому и аденохондрому) [7]. Токсическая аденома составляет около 1% от всех фолликулярных аденом [8]. Они могут быть одиночными и множественными, чаще имеют нормо- или микрофолликулярное строение. Согласно сведениям мировой литературы, аденомы выявляют в 5–10 % наблюдений, кисты – в 3–5 %. По данным эндокринологического центра РАМН, в 55 % случаев – на фоне многоузлового зоба, в 30 % – на фоне неизмененной щитовидной железы, в 12 % – на фоне диффузного эутиреоидного зоба, в 3 % – на фоне аутоиммунных заболеваний щитовидной железы выявляются аденокарциномы [15,16].

По мнению Хенри М.К., Шломо М., Кенетт С.П. каждая аденома щитовидной железы может подвергнуться малигнизации, поэтому до настоящего времени при обследовании больных с аденомой из фолликулярных клеток остается высокой онкологическая настороженность. Современные диагностические исследования, включая тонкоигольную аспирационную биопсию (ТАБ), не позволяют решить проблему дооперационной дифференциальной диагностики фолликулярной аденомы и фолликулярного рака ЩЖ. Основным диагностическим признаком фолликулярной карциномы является инвазия клеток опухоли в капсулу узла и/или в окружающие сосуды. Результаты цитологического исследования биоптата, полученного при ТАБ, не позволяют выявить абсолютные признаки фолликулярной карциномы, и даже при оценке гистологических многосерийных срезов операционного материала нередко возникают трудности в ее верификации [8,9,10,11,12,13]. Особые трудности возникают в дифференциальной диагностике при плановом гистологическом исследовании фолликулярного рака с минимально выраженным инвазивным ростом. Поэтому, нечетко выраженные признаки инфильтрирующего роста опухоли в собственную капсулу послужило основанием для выделения группы «фолликулярных опухолей неопределенного потенциала злокачественности» [1,14].

Вопрос формирования и прогрессии рака щитовидной железы остаются предметом интенсивной научной разработки с начала 90-х годов прошлого века [5]. В настоящее время, очевидно, что последовательное развитие канцерогенеза в щитовидной железе от стадии малигнизации до стадий промоции и опухолевой прогрессии в значительной мере определяется не только индуцирующим действием канцерогенов экзогенной и эндогенной природы, но и состоянием

механизмов специфической и неспецифической резистентности организма, иммунного и цитокинового статусов, гормонального баланса, определяющих возможность элиминации малигнизированных клеток [4]. Феномен злокачественности рассматривается с точки зрения инициации отдельной клетки канцерогеном, что ведет к приобретению ее потомками особых свойств в процессе их роста и дифференцировки. Иначе говоря, злокачественное новообразование возникает de novo, в момент действия канцерогена, а дальнейшее увеличение массы опухоли идет вследствие пролиферации уже измененных клеток, что не исключает приобретения новых свойств по ходу этого процесса [5].

Как известно, формирование новообразований ЩЖ является многоступенчатым процессом, включающим нарушение механизмов нормальной клеточной пролиферации и дифференцировки. Важным фактором в процессе канцерогенеза являются генетические мутации, такие как BRAF, RET, RAS, структурные перестройки RET\PTC и NTRK1, мутации в гене Fas или в гене Fas-L [17]. Под влиянием канцерогенов возникает активация онкогенов, усиление синтеза онкопротеинов, кодирующих факторы роста, рецепторные протеинкиназы, переводящие клетку в фазу G1(c-ras, c-erdB) и блокирующие апоптоз (bic-2). В процессе малигнизации клетка теряет способность реагировать на ингибирующие сигналы, обеспечивающие остановку клеточного цикла деления,переход из G1в S фазу, постмитотическую клеточную дифференцировку, развитие апоптоза[19]. Среди многочисленных клеточных онкогенов наиболее изученными в патогенезе опухолей щитовидной железы являются гены семейства Ras. Протоонкогены H-Ras, K-Ras, N-Ras локализуются у человека в разных хромосомах, кодируют синтез белка p21ras [20]. Последний играет роль в передаче внутриклеточного сигнала от факторов роста, влияющего на пролиферацию и дифференцировку клеток. В малигнизированных клетках белок p21ras теряет способность к инактивации после передачи сигнала , что приводит к усилению пролиферации клеток, сдерживанию их дифференцировки [21].

Мутации ras онкогенов при неоплазии ЩЖ сочетаются с активацией Met-протоонкогенов, G-протеинов. Met - клеточный протоонкоген, кодирующий трансмембранную тирозинкиназу, является потенциальным митогеном для эпителиальных клеток, обеспечивает инвазивный рост. Важная роль в малигнизации клеток ЩЖ принадлежит активации онкогена Ret, Trk. Что касается G-протеинов-это подсемейство ГТФ-связанных протеинов, включающих ras-подобные белки, обеспечивающих передачу ростового сигнала с рецепторов на внутриклеточные реакции. В механизмах онкогенной трансформации клеток, в том числе и тиреоцитов, необходимо отметить подавление функции генов-супрессоров опухолевой прогрессии- Rb, p53,MDM2 [22].

Сравнительный анализ клеток с общими тканевыми маркерами, участвующими в регуляции апоптоза и пролиферации был опубликован в работе Казакова С.П., Заботиной Т.Н., Кушлинского Н.Е. Был проведен анализ белков, на основе которого авторы выделяют аденомы ЩЖ I и II типов. Основным фенотипическим отличительным признаком аденомы II типа было наличие большого количества клеток в тканях ЩЖ, экспрессирующих маркер FAS-L (CD95L) - трансмембранный протеин, принадлежащий к группе ФНО-а.

Изучены показатели количества CD95-клеток в тканях ЩЖ с разными вариантами доброкачественных новообразований (аденом) ЩЖ. Большое количество CD95-клеток выявлено у пациентов с аденомами II типа , минимальное – у больных с основным видом АЩЖ. Анализ количества CD95L-клеток, содержащихся в суспензии, приготовленной из АЩЖ, показал, что число CD178+-клеток было очень высоким у больных аденомой II типа , статистически достоверно отличаясь от этого показателя у больных аденомой I типа. Показатель плотности распределения рецептора CD95L имел тенденцию к 3-кратному снижению в аденомах II типа. В дифференциальной диагностике аденом разных типов предлагается использовать показатель количества CD95L-клеток более 28,76%, превышение значения которого свидетельствовало о наличии АЩЖ II типа при диагностической эффективности 99,9% по параметрам чувствительности, специфичности и точности. В диагностике аденом разных типов могли помочь и показатели количества клеток с белком p53 и плотности распределения белка p53 в исследуемой группе p53-позитивных клеток. Значимыми оказались показатели количества p53-клеток, которые были наиболее высокими в аденомах II типа, достоверно отличаясь от этого показателя в аденомах I типа . Значение плотности экспрессии белка p53 в этой группе клеток было наибольшим в аденомах II типа, статистически отличаясь от этого показателя в аденомах I типа. В дифферен- циальной диагностике АЩЖ разных типов достаточно высока вероятность выявления АЩЖ II типа при показателях количества p53-

клеток более 88,82% и значении плотности экспрессии p53-белка более 11,02 (чувстви- тельность и специфичность метода составляли 99,9%. Наибольшее количество $p53^{dim}$-клеток отмечено в аденомах I типа. Плотность распределения белка p53 в $p53^{dim}$-позитивных клетках изучаемых групп больных была достоверно большей в аденомах II типа , статистически достоверно отличаясь от значения этого же показателя в аденомах I типа. Подобные достоверные различия выявлены и при сравнении количества $p53^{bright}$-клеток , которое было значительно повышено у больных с аденомой II типа . Выявлено статистически значимое более чем 40-кратное повышение количества клеток, экспрессирующих маркер Ki-67 , в группе пациентов с аденомой II типа. Диагностическая эффективность показателей количества bcl-2-клеток и плотности его (bcl-2-белка) распределения достаточно высока и составила по чувствительности и специфичности методов 99,9%.

Согласно литературным данным [34, 35, 36], повышенная экспрессия на опухолевых клетках FAS-L, во-первых, создает условия для избегания опухолевыми клетками цитотоксического действия Т-лимфоцитов (CD8+-лимфоцитов) и натуральных киллерных клеток, а также индукции в них процесса апоптоза, что создает бреши в Т-клеточном репертуаре, убивая любые активные Т-хелперы, в том числе способные распознать опухолевые антигены. Во-вторых, экспрессия FAS-L на опухолевых клетках за счет дефектов в путях апоптозной сигнальной трансдукции блокирует аутокринный путь апоптоза между опухолевыми клетками. В-третьих, повышенная экспрессия FAS-L может быть основным способом мигрирующих опухолевых клеток расчистить себе путь от нормальных клеток, отправляя их в апоптоз в процессе инвазии и метастазирования. Повышенная экспрессия FAS-L в АЩЖ может служить фактором плохого прогноза опухоли с возможным ее быстрым ростом и способностью трансформироваться в злокачественную опухоль. Поэтому выделение АЩЖ с повышенной экспрессией FAS-L в отдельную группу и изучение фенотипа этих новообразований представляет определенную научную, практическую и прогностическую значимость. Согласно литературным данным морфологическая граница между фолликулярной аденомой и карциномой ЩЖ нечеткая [37].

Таким образом, имеющиеся в настоящее время данные не позволяют ответить на вопрос, ответственны ли определенные мутации за доминирование рака папиллярного или фолликулярного строения, одни и те же аномалии наблюдаются при разных гистоформах рака щитовидной железы, а также при доброкачественных новообразованиях и опухолеподобных состояниях. Следовательно, вопрос о морфогенетическом значении и злокачественном потенциале кластеров клеток остается открытым[51].

Исследования биохимических маркеров канцерогенеза, а именно роль тиреоидных гормонов в ангиогенезе, клеточной пролиферации и миграции являются чрезвычайно важными. T.Rae открыли, что Т3 стимулирует экспрессию генов COX2, кодирующий циклооксигеназу иММ9, принимающий участие в процессах опухолевой инвазии. Важнейшими регуляторами ростовой активности тиреоцитов также являются тиреотропный гормон, степень экспрессии рецепторов на тиреоцитах к ТТГ, инсулиноподобные и другие факторы роста, ИЛ. Стимулирующим эффектом на пролиферацию тиреоцитов обладают фактор роста фибробластов, ИЛ-1, ИЛ-8,эндотелиальный фактор роста[18].

Основными проявлениями злокачественного роста опухоли являются неограниченный инвазивный рост и метастазирование. [49]. Стимуляторы ангиогенеза включают такие факторы роста, как сосудистый эндотелиальный фактор роста, фактор роста фибробластов, трансформирующий фактор роста , которые активно используются в диагностике опухолей ЩЖ наряду с матриксными металлопротеиназами (ММП). ММП – представители семейства цинковых протеаз, участвующие в протеолитической деградации различных компонентов внеклеточного матрикса, осуществляют регулирующую и модулирующую функцию в неоангиогенезе за счет их комплексного участия в инвазивном росте и метастазировании опухоли.

Болезни щитовидной железы , в том числе и РЩЖ чаще выявляются в женской популяции. Причины подобного явления нельзя считать окончательно выясненными, тем не менее, установлены определенные пермиссивные взаимоотношения, существующие между тиреоидной и репродуктивной функциями [27]. Как показывают данные, общей закономерностью нарушения взаимодействия в гипофизарно-тиреоидной системе на ранних стадиях опухолевого процесса при обеих гистологических формах РЩЖ являлось усиление центрогенной стимуляции ЩЖ за счет гиперпродукции ТТГ. Избыточная секреция ТТГ приводит к более интенсивной пролиферации клеток щитовидной железы на фоне действия канцерогенов или снижения противоопухолевой

защиты организма[28]. Стимуляция пролиферации тиреоидных клеток опосредуется через аденилатциклазу, фосфолипазу С и увеличение внутриклетчной концентрации ионизированного калия. В то же время ТТГ гипофиза усиливает действие других митогенных факторов: инсулина, инсулиноподобного фактора роста I, эндотелиального фактора роста, вызывает усиление транскрипции ряда онкогенов [29].

Как известно, эстрогены являются одним из факторов роста для тиреоцитов. В нормальной и малигнизированной ткани щитовидной железы выявлены рецепторы эстрогенов и прогестерона, частота обнаружения и концентрация которых коррелирует со степенью дифференцировки опухоли. В ткани тиреоидной карциномы в 50-60% случаев обнаруживают иммуногистохимическим методом ароматазу, эстрогенсинтетазу, что отражает способность к локальной продукции эстрогенов и может быть одним из факторов самоподдержания опухолевого роста. В то же время обнаружно, что антиэстроегн-тамоксифен- ограничивает митогенный эффект эстрогенов на тиреоидную ткань. Эстрадиол усиливает размножение клеток щитовидной железы и этот эффект носит дозозависимый характер [30].

Инсулин и инсулиноподобный фактор являются синергистами тиреотропного гормона в индуцировании клеточного роста, действуют через рецепторы, активирующие тирозинкиназу. Согласно данным ряда авторов на этапе, предшествующем лечению РЩЖ, не обнаружено закономерных изменений уровня тиреоидных гормонов, антитиреоидных антител и тиреотропина в крови [27,28].

Развитие метастатических стадий опухолевого процесса при дифференцированных формах РЩЖ не связано с изменениями гормонального статуса по сравнению с таковыми на начальных стадиях неоплазии. Остается стабильно высоким уровень тиреотропного гормона (за счет возрастания внутриклеточной концентрации цАМФ и калия), снижается уровень тироксина, уровень трийодтиронина не меняется. Титр к АТ к ТПО значительно превышает показатели. Усиление центрогенного гормонального влияния на ЩЖ за счет ТТГ не обеспечивает стимуляцию продукции тироксина ни на ранних, ни на поздних стадиях развития дифференцированных форм РЩЖ. Одним из патогенетических факторов нарушения гормонпродуцирующей функции ЩЖ является подавление начальных этапов синтеза тироксина за счет антителозависимого ингибирования фермента ТПО, обеспечивающего процесс окисления атомарного йода до молекулярного. Снижение продукции тироксина на фоне значительного увеличения содержания в крови ТТГ может быть связано с уменьшением содержания рецепторов к ТПО на малигнизированных тиреоцитах, и с нарушением захвата йода[33].

В последние годы появился ряд сообщений о роли свободных радикалов в механизмах онкогенной трансформации клеток, развитии опухолевой прогрессии, в частности, в процессах метастазирования при неоплазиях [23].Важное место по биологической значимости отводится NO (нитроксиду). В исследованиях Bartsch относительно роли N-нитрозаминосоединений в патогенезе рака различной локализации показано, что нитрозаминовая нагрузка у людей носит не только алиментарный характер, но и возникает в процессе эндогенного синтеза в организме NO при хронических воспалительных процессах при участии индуцибельной NO-синтетазы [23].

Индуцибельная NO-синтетаза экспрессируется при различных видах патологии, особенно воспалительного характера, под влиянием медиаторов альтерации, цитокинов, биологически активных соединений, гормонов, таких как адреналин, норадреналин, ацетилхолин, гистамин, аденозинфосфат, брадикинин. Также действие стресса, чрезвычайных раздражителей способствует развитию оксидативного стресса за счет избыточной продукции гормонов адаптации-катехоламинов, глюкокортикоидов, и так называемых антистрессорных факторов ,в частности оксида азота. Последний вызывает окислительную модификацию ДНК з счет образования экзоциклических этено (Е)- аддуктов, резкое увеличение которых при оксидативном и нитрозативном стрессе коррелирует с частотой риска развития онкологических заболеваний. Через образование этено-аддуктов в ДНК реализуются канцерогенные эффекты[24].

Одну из первых линий защиты клеток от агрессивного действия свободных радикалов обеспечивают ферменты- СОД и каталаза. Как показали исследования, активность каталазы крови остается стабильной в пределах нормы и на ранних, и на поздних стадиях развития РЩЖ, в то время как активность СОД резко снижается,особенно при метастатических формах неоплазии. Как известно, в условиях нормы СОД ускоряет спонтанную реакцию дисмутации (OO+OO+2H-O2+HOOH) супероксиданион-радикала в 200 раз. Естественно, что подавление активности СОД

является ведущим патогенетическим фактором накопления активной формы кислорода - супероксиданион-радикала[24].

Таким образом, недостаточность антиоксидантной системы крови приводит к образованию избыточных концентраций активных форм кислорода, индуцирующих в свою очередь процессы липопероксидации биологических мембран с последующим образованием еще большего количества вторичных свободных радикалов при окислении полиненасыщенных жирных кислот. Накопление в гидрофобном слое мембран клеток гидрофильных группировок ROOH, вызывает нарушение пассивной диффузии различных соединений[25, 26]. Цитопатогенные эффекты свободных радикалов связаны не только с активацией процессов липопероксидации биомембран клеток, но и окислительной модификацией структурных и ферментных белков.

Тиреоидная пероксидаза (ТГ) относится к крупномолекулярным олигомерным гликопротеинам. ТГ циркулируя в кровотоке, функционирует как матрица для синтеза тиреоиднвх гормонов и как белок-носитель, обеспечивающий хранение активных форм этих гормонов. После синтеза в тиреоцитах ТГ подвергается йодированию, суммарный уровень которого может определять иммуногенные свойства молекулы[45]. Увеличение в сыворотке ТГ отмечают при РЩЖ. Чувствительность и специфичность данного маркера на ранних стадиях рака при разграничивании доброкачественных и злокачественных опухолей низка, и данный маркер плохо помогает в ИГХ диагностике (поскольку увеличение отмечают при аутоиммунных заболеваниях, при гиперпластических узелковых образованиях щитовидной железы).

Однако, несмотря на то, что в настоящее время существует множество биохимических маркеров для диагностики новообразований ЩЖ, ни один из них не может самостоятельно использоваться при постановке диагноза.

С целью решения проблем дифференциальной диагностики эффективным считается определение цитокератинов (СК) (cytokeratins). Фолликулярный эпителий, относящийся к простым однослойных, всегда содержит СК7, 8, 18 и 19. Те же СК находят в эпителии всех типов доброкачественных и злокачественных новообразований ШЖ. В папиллярных карциномах в местах плоскоклеточной метаплазии находят СК 1, 5, 6, 13, характерные для многослойного плоского эпителия. Эти же СК присутствуют в трабекулярных гиалинизированных аденомах [39]. Известно также, что малигнизации эпителиальных клеток может приводить к изменению спектра СК, присущего эпителию определенной локализации [40]. Этот феномен мог бы быть использован в качестве маркера малигнизации. Учитывая это, разными группами исследователей изучался состав СК нормального тиреоидного эпителия по сравнению с эпителием доброкачественных и злокачественных новообразований ЩЖ. В результате исследований получены данные об исключительной экспрессии СК19 в фолликулярном эпителии 92% папиллярных карцином и 3% доброкачественных новообразований [41]. При наличии иммуноэкспрессии данного маркера большое значение имеет распространенность окрашивания препарата: в большинстве случаев диффузное окрашивание говорит о папиллярном раке, фокальное может отмечаться при других злокачественных и доброкачественных новообразованиях[46].

В исследовании Хазиева В.В. автор определял экспрессию цитокератинов СК7, 20, 34βE12 в качестве критериев дифференциальной диагностики фолликулярных неоплазий ЩЖ. В фолликулярных аденомах ЩЖ наблюдалась умеренная локусная экспрессия только на СК7, СК20 слабо экспрессировался в отдельных локусах опухолевой ткани. Антитела к высокомолекулярным цитокератинам (клон 34βE12) не экспрессировались ни в одном из исследуемых случаев фолликулярных аденом ЩЖ. Изучалось присутствие низкомолекулярного СК7 в материале ФРЩЖ. Антитела к СК7 реагировали в 100% представленных случаев, однако, с разной степенью интенсивности: от слабоположительной локальной реакции до умеренного диффузного окрашивания опухолевой ткани. Что касается цитокератинов высокой молекулярной массы (СК20 и клон 34βE12), то в исследованных случаях экспрессия данных маркеров отсутствовала. При исследовании ПРЩЖ как обычного типа, так и его фолликулярного варианта, выявлено, что 94,7% случаев папиллярной карциномы, включая фолликулярный вариант, были положительны на СК20. При определении присутствия высокомолекулярных СК34βE12 обнаружено, что антитела реагировали с 89,5% ПРЩЖ, включая его фолликулярный вариант. В целом, участки окрашивания в ПРЩЖ были выраженными и равномерными.Таким образом, данные по экспрессии СК7, 20 и 34βE12 предоставляют возможность подтвердить гипотезу о наличии уникального спектра цитокератинов

для каждой из опухолевых форм патологии фолликулярного эпителия ЩЖ, что может быть полезным для дифференциальной диагностики тиреоидных неоплазий [42].

Рак ЩЖ может быть выставлен с использованием различных методов диагностики, но наиболее информативными являются методы аспирационной биопсии и гистологическое исследование опухоли, однако одного гистологического исследования для определения того или иного вида РЩЖ уже недостаточно.

Диагноз РЩЖ можно с большей точностью поставить, используя различные биомаркеры ИГХ [65,66].

Для диагностики опухолей ЩЖ также используют такой маркер, как HBME-1,относящийся к группе полисахаридов и гликопротеинов, связанных с группами крови. Также он является антигеном поверхности мезотелиальных клеток, локализуется в клетках нормального эпителия бронхов и аденокарцином различного происхождения[46]. По данным литературы, экспрессия HBME-1 при папиллярном раке ЩЖ варьируется от 78-100%,при фолликулярном от 84,6-100%[47]. Экспрессия HBME-1 наблюдается чаще при классических вариантах папиллярного рака, чем в фолликулярном. Некоторые авторы пишут, что экспрессия данного маркера наблюдается лишь в 50% фолликулярных карцином. Анапластические и медуллярные карциномы не экспрессировали HBME-1.

Такой часто используемый маркер для диагностики ШЖ, как галектин-3-многофункциональный белок, участвует в регуляции клеточного цикла, апоптоза и является посредником при взаимодействии поверхности клеток с экстрацеллюлярным матриксом. При ИГХ исследовании в большинстве фолликулярных аденом отсутствовала экспрессия галектина-3, а в злокачественных новообразований определялась [48]. Самый большой процент экспрессии галектина-3 приходится на классический (100 %) и фолликулярный вариант папиллярного рака (91,7 %). Наличие же галектина-3 на клетках при фолликулярном раке отмечено в 58,8 % случаев [70]. Данные литературы свидетельствуют, что наличие экспрессии галектина-3 при ИГХ-исследовании говорит о злокачественности опухоли с высоким уровнем чувствительности, специфичности и точности [46]. С точки зрения диагностической значимости, оптимальной панелью маркеров, характерных для рака ЩЖ, могут служить галектин-3 и его сочетание с HBME-1 .

Однако, несмотря на широкое распространение ИГХ метода исследования в диагностике рака ЩЖ в мире, экспрессия различных маркеров при сложных гистоформах (сочетаниях) не изучена и поиск таких белков остается актуальным.

В последних исследованиях, а именно в исследовании Калмина О.В., И.Н. Чаиркина, Калмина О.О. выявлено повышение экспрессии всех исследованных антигенов в клетках при ИГХ исследовании (галектин-3, цитокератин-19, HMBE-1) при фолликулярном раке, что отличает его от фолликуллярной аденомы. Но при этом, поскольку многие антигены могут выявляться также и при фолликулярной аденоме, недостаточная специфичность не позволяет использовать только один изолированный маркер, поскольку в этом случае повышается риск неправильной диагностики фолликулярной опухоли. Различия в размерах опухолевых клеток и их ядер также могут помочь в дифференциальной диагностике фолликулярной аденомы и фолликулярного рака. Впрочем, только комплексное использование иммуногистохимических и морфометрических методов позволяет в значительной мере повысить точность дифференциальной диагностики опухолей щитовидной железы со сходным морфологическим строением[43].

Заключение. Вопрос озлокачествления аденомы щитовидной железы и патогенетические механизмы развития этого процесса на современном этапе остаются неизученными. Большинство авторов описывают отдельные провоцирующие факторы малигнизации, как на генном, так и на биохимическом уровне; в то время как наблюдений сочетания доброкачественного и злокачественного процессов в литературе практически нет. Необходимо четко структурировать фундаментальные отличия различных форм новообразований щитовидной железы. Значительный прирост заболеваемости раком щитовидной железы свидетельствует о необходимости дальнейшего изучения причин и усовершенствования диагностики патологических процессов

Библиографический список:

1. Двинских Н.Ю.,Абросимов А.Ю. Аденома или рак щитовидной железы (иммуноморфологическое исследование потенциала злокачественности инкапсулированных опухолей фолликулярного строения) // Рак щитовидной железы. Современные принципы диагностики и лечения. – СПб., 2009. – С.45-48.

2. Барчук А.С. Рецидивы дифференцированного рака щитовидной железы / А.С. Барчук // Практическая онкология. – 2007. – Т. 8, No 1. – С. 35–41.

3. Bojunga J., Zeuzem S. Molecular detection of thyroid cancer: an update // Clin. Endocrinol. (Oxf.). – 2004. – Vol. 61. – P. 523–530.

4. Михнин А.Е. Рак щитовидной железы: диагностика, классификация, стадирование // Практическая онкология. – 2007. – Т. 8, No 1. – С. 17–25.

5. Fagin J.A. Challenging dogma in thyroid cancer molecular genetics – role of RET/PTC and BRAF in tumor initiation // The journal of clinical endocrinology and metabolism. – 2004. – Vol. 89, No9. – P.4264-4266.

6. Харнас С.С., Чилингариди К.Е., Габаидзе Д.И. Сравнительная оценка эффективности методов исследо- вания при аденомах щитовидной железы // Материалы IV Всероссийского тиреоидологического конгресса. – М., 2007. –С.183.

7. Пинский С.Б, Белобородов В.А.Аденома щитовидной железы //Сибирский медицинский журнал.- 2010.- №3.-С.71

8. Казанцева И.А., Павлова Т.В., Гуревич Л.Е., Корсакова Н.А. Гиалинизирующаяся трабекулярная опухоль щитовид- ной железы и трудности ее дифференциальной диагностики с инкапсулированным раком // Современные аспекты хирургической эндокринологии. – Пермь, 2008. – С.98-100.

9. Северская Н.В., Ильин А.А., Соловьева Л.П. Риск рака щитовидной железы при цитологической картине «фолликулярной опухоли» // Диагностика и лечение узлового зоба. – М., 2004. – С.272-273.

10. Слепцов И.В. Узлы щитовидной железы // Современные принципы диагностики и лечения. – СПб., 2009. – С.96.

11. Хмельницкий О.К. Цитологическая и гистологичская диагностика заболеваний щитовидной железы. – СПб.: СОТИС, 2002. – 288 с.

12. Bryson P., Shores C., Hart C.Immunohistochemical distinction of follicular thyroid adenomas and follicular carcinomas // Arch. Otolaryngol. Head Neck Surg. – 2008. – Vol. 134. No6. – P.581-586.

13. Chan J., Hirokawa M., Evans H. Follicular adenoma // Pathology and Genetics of Tumours of Endocrine Organs. – Lyon, 2004. – P.98-103.

14. Williams E. Guest Editorial: Two Proposals Regarding the Terminology of yroid Tumors // Int. J. Surg. Pathol. – 2000. – Vol. 8. – P.181-183.

15. Харченко В.П., Рожкова Н.И. Маммология: национальное руководство. М.: ГЭОТАР.-Медиа, 2009.- С.328.

16. Хмельницкий О.К. Гистологическая диагностика неопухолевых заболеваний щитовидной железы: пособие для врачей. Под ред. проф. Г.Б. Ковальского. - СПб.- 1999.С-56.

17. Knauf J.A., Fagin J.A. Role of MAPK pathway oncoproteins in thyroid cancer pathogenesis and as drug tar- gets // Current Opinion in Cell Biology. – 2009. – 21(2). – P. 296–303. doi:10.1016/j.ceb.2009.01.013.

18. Bartolazzi A., Gasbarri A., Pappotti M. et al. Application of an immunodiagnostic method for improving preoperative diagnosis of nodular thyroid disease // Lancet. – 2001. – 357(9269). – P. 1644–50.

19. Bose D., Das R.N., Chatterjee U., Banerjee U. Cytokeratin 19 immunoreactivity in the diagnosis of papil- lary thyroid carcinoma // Indian J. Med. Paediatr. Oncol. – 2012. – 33(2). – P. 107–11. doi: 10.4103/0971- 5851.99746.

20. Bouillet P., Strasser A. Bax and Bak: back-bone of T cell death // Nat Immunol. – 2002. – 3(10). – P. 893–4.

21. Branet F., Brousset P., Krajewski S. Expression of the cell death-inducing gene bax in carcinomas de- veloped from the follicular cells of the thyroid gland // J Clin Endocrinol Metab. – 1996. – 81(7). – P. 2726–30.

22. Молекулярно-генетические аспекты новообразований щитовидной железы / И.И. Дедов, Е.А. Трошина, Н.В. Мазурина // Проблемы эндокринологии. – 2000. – Т. 46. – No 2. – С. 22-30.

23. Канцерогенез: патофизиологические и клинические аспекты / под общ. ред. В.М. Попкова, Н.П. Чесноковой, В.Ю. Барсукова. – Саратов: Изд-во СГМУ, 2011. – 600 с

24. Активированные кислородные метаболиты в монооксидазных реакциях / В.В. Ляхович, В.А. Вавилин, Н.К. Зенков, Е.Б. Меньщикова // Бюл. СО РАМН. – 2005. – No 4(118). – С. 7-12.

25. Изучение роли активации свободнорадикального окисления у больных раком щитовидной железы / Е.В. Зя- блов, В.Г. Беспалов, Н.П. Чеснокова, В.Ю. Барсуков // Мед- лайн экспресс. – 2010. – No 1. – С. 25-27.

26. Канцерогенез: патофизиологические и клинические аспекты / под общ. ред. В.М. Попкова, Н.П. Чесноковой, В.Ю. Барсукова. – Саратов: Изд-во СГМУ, 2011. – 600 с.

27. Дильман В.М. Эндокринологическая онкология. – Л.: Медицина, 1983. – 287 с.

28. Михнин А.Е. Рак щитовидной железы: диагностика, классификация, стадирование // Практическая онкология. – 2007. – Т. 8. – No 1. – С. 17-25.

29. Development and clinical impact of aathyroglobulin antibodies in patients with differentiated thyroid carcinoma during he first 3 years after thyroidectomy / R. Gorges, M. Maniecki, W. Jetntzen // Eur. J. Endocrinol. – 2005. – Vol. 153, No 1. – P. 49-55.

30. Берштейн Л.М. Современная эндокринология гормонозависимых опухолей // Вопросы онкологии. – 2000. – Т. 48. – No 4. – С. 496-504.

31. Дильман В.М. Эндокринологическая онкология. – Л.: Медицина, 1983. – 287 с.

32. Канцерогенез: патофизиологические и клинические аспекты / под общ. ред. В.М. Попкова, Н.П. Чесноковой, В.Ю. Барсукова. – Саратов: Изд-во СГМУ, 2011. – 600 с

33. Молекулярно-генетические аспекты новообразований щитовидной железы / И.И. Дедов, Е.А. Трошина, Н.В. Мазурина // Проблемы эндокринологии. – 2000. – Т. 46. – No 2. – С. 22-30.

34. Князкин И.В., Цыган В.Н. Апоптоз в онкоурологии. СПб: Наука, 2007. -240 с.

35. Цыган В.Н. Актуальные проблемы иммунологии. СПб: Гуманистика, 2004. 47 с.

36. Basolo F., Fiore L., Baldanzi A. Suppression of Fas expression and downregulation of Fas ligand in highly aggressive human thyroid carcinoma // Lab. Invest. – 2000. Vol. 80, N 9. – P. 1413–1419

37. Казаков С.П., Заботина Т.Н., Кушлинский Н.Е. СРАВНИТЕЛЬНЫЙ АНАЛИЗ КЛЕТОК С ТКАНЕВЫМИ ОБЩИМИ МАРКЕРАМИ, УЧАСТВУЮЩИМИ В РЕГУЛЯЦИИ АПОПТОЗА И ПРОЛИФЕРАЦИИ, ИХ ДИАГНОСТИЧЕСКАЯ ЭФФЕКТИВНОСТЬ У БОЛЬНЫХ ФОЛЛИКУЛЯРНЫМИ АДЕНОМАМИ ЩИТОВИДНОЙ ЖЕЛЕЗЫ// Вестник национального медико-хирургического центра им.Н.И.Пирогова .- 2011.т:,№4.- С. 101-105.

38. Moll R., Franke W. W., Schiller D. L. et al. e catalog of human cytokeratins polypeptides: Pattern of expression in normal epithelia, tumors and cultured cells // Cell. 1982. Vol. 31. P. 11–24.

39. Зелинская А.В., Божок Ю.М. Использование иммуноцитохимического выявления детерминант цитокератина No 17 в дооперационной цитологической диагностике злокачественных новообразований щитовидной железы // Онкология. 2000. Т. 2, No 1–2. С. 56–60.

40. Baloch Z.W., Abraham S., Roberts S., LiVolsi V.A. Differential expression of cytokeratins in follicular variant of papillary carcinoma: an immunohistochemical study and its diagnostic utility // Human Pathology. 1999. Vol. 30, No 10. P. 1166–1171.

41. Fonseca E., Nesland J.M., Hoeie J., Sobrinho-Simoes M. Pattern of expression of intermediate cytokeratin laments in the thyroid gland: an immunohistochemical study of simple and strati edepithelial-type cytokeratins // Virchows Archiv. 1997. Vol. 430, No 3. P. 239–245.

42. Хазиев В.В. / Экспрессия цитокератинов в опухолях щитовидной железы. Московский хирургический журнал. 4(32).- 2013.- С. 38-41

43. О. В. Калмин, И. Н. Чаиркин, О. О. Калмин. Иммуногистохимическое исследование щитовидной железы./Известия высших учебных заведений. Поволжский район./ 2017.- С.28. DOI 10.21685/2072-3032-2017-1-3

44. Kruttibas Sethi, Siddik Sarkar, Subhasis Das et al. Biomarkers for the diagnosis of thyroid cancer // J. Experimental Therapeutics and Oncology. 2010. Vol. 8. pp. 341–352.

45. Исаева М.А., Богатырева З.И., Сучкова Е.Н. Аутоантитела различных уровней специфичности и функциональности в патогенезе и диагностике аутоиммунных заболеваний щитовидной железы // Клиническая и экспериментальная тиреоидология. – 2007. – No 3 (4). – С. 27–34.

46. Yoshiyuki Ban, Gou Yamamoto, Michiya Takada et al. Proteomic Pro ling of Thyroid Papillary Carcinoma // J. Thyroid Research. 2012. Vol. 2012. Available at: http://dx.doi. org/10.1155/2012/815079.

47. Zhu x., Sun T., Lu H. et al. Diagnostic signi cance of CK19, Ret, galectin-3 and HBME-1 expression for papillary thy- roid carcinoma // J. Clin. Pathol. 2010. Vol. 63 (9). pp. 786–789.

48. Adela Nechifor-Boilă, Ramona Cătană, Andrada Loghin et al. Diagnostic value of HBME-1, CD56, Galectin-3 and Cytokeratin-19 in papillary thyroid carcinomas and thyroid tumors of uncertain malignant potential // Rom. J. Morphol. Em- bryol. 2014. Vol. 55 (1). pp. 49–56.

49. Chernuhina D.Ju., Priluckij A.S. Rol' galektina-3, NVME-1 i citokeratina-19 v immunogistohimicheskoj diagnos- tike papilljarnogo raka shhitovidnoj zhelezy // Mezhdunarodnyj jendkrinologicheskij zhurnal. 2012. no. 5 (45). pp. 121–125.

50. Берштейн Л.М. Рак щитовидной железы: эпидемиология,эндокринология,факторы риска,механизмы канцерогенеза/ Практическая онкология. -Т8,№1-2007.С-1-8

51. Фридман М.В, Демидчик Е.П. Современные представления о механизме развития рака щитовидной железы в морфологическом освещении./ Онкологический журнал. Белорусское общество онкологов.- Т8,№2-2008.С 126-149

Худайкулова Феруза Хаджикуловна
старший преподаватель кафедры «Факультетской и госпитальной терапии» Ургенчского филиала Ташкентской Медицинской Академии, г.Ургенч, Узбекистан
Мирзаева Дильноза Абдиалимовна
ассистент кафедры «Факультетской и госпитальной терапии» Ургенчского филиала Ташкентской Медицинской Академии, г.Ургенч, Узбекистан

Xudaykulova Feruza Hadzhikulovna
senior lecturer of the Faculty and Hospital Therapy Department of the Urgench Branch of the Tashkent Medical Academy, , Urgench city, Uzbekistan
Mirzaeva Dilnoza Abdialiyevna
Assistant of the Department of Faculty and Hospital Therapy of the Urgench Branch of the Tashkent Medical Academy, Urgench city, Uzbekistan

УДК 615.825.1:616.72-002.08

ОСОБЕННОСТИ ТЕЧЕНИЯ ОСТЕОАРТРОЗА У БОЛЬНЫХ С ОЖИРЕНИЕМ

FEATURES OF OSTEOARTHROSIS IN PATIENTS WITH OBESITY

Аннотация. Обследованы 80 больных (28,8% мужчин, 71,2% - женщин, средний возраст 58,5±0,8 лет) остеоартрозом (ОА) коленных суставов.У 27,5% пациентовиндекс массы тела (ИМТ) соответствовал нормальному показателю, у 28,8% – избыточной массе тела, у 25,0% – ожирению I, у 12,2% – II степени. Повышение массы тела больных способствовало повышению тяжести ОА. У больных ОА ухудшается качество жизни по всем параметрам опросника EQ-5D (EuroQol), показатели индексов WOMAC, Лекена и экспертные признаки.

Annotation. 80 patients (28.8% of men, 71.2% - women, mean age 58.5 ± 0.8 years) with osteoarthritis (OA) of knee joints were examined. In 27.5% of patients, the body mass index (BMI) was normal, 28.8% have excess body weight, 25.0% have obesity I, and 12.2% have grade II. An increase in the body weight of patients contributed to an increase in the severity of OA. In patients with OA, the quality of life deteriorates in all parameters of the EQ-5D (EuroQol) questionnaire, WOMAC index, Leken indexes and expert signs.

Ключевые слова: Остеоартроз, ожирение, индекс WOMAC, индекс Лекена, экспертные признаки, качество жизни

Key words: osteoarthrosis, obesity, WOMAC index, Leken index, expert signs, quality of life

Актуальность. Одним из наиболее важных предикторов прогрессирования остеоартроза (ОА) коленных суставов считается ожирение (3,5). Многие исследователи (S. Grazioetal.) отмечают, что в 69 % случаев потребность в эндопротезировании коленного сустава может быть связана с ожирением и снижение веса более чем на 5,1 % может приводить к уменьшению функциональной недостаточности (1,4).

В ревматологической практике разработаны целый ряд стандартных тестов для характеристики ОА. При оценке общего состояния больных, болей в суставах и утренней скованности используется визуальная аналоговая шкала (ВАШ), характеристики гонартроза и коксартроза - индекс Лекена, тест WOMAC (Western Ontarioand Mc Master Universities osteoarthritis Index). Тяжесть нарушений функции нижних конечностей определяется интегральным показателем, который вычисляется как среднее арифметическое значение от величины 6 экспертных признаков в % (2,6,1). Однаково многих исследованиях анкетированные методы применялись только при суставном синдроме, где ОА рассматривается как локальная патология, в литературе очень мало наблюдений по применению стандартных тестов при оценке функционального состояния больных с ожирением различной степени (4).

Цель исследования. Изучить результаты индексов WOMAC, Лакена и показателей экспертных признаков у больных гонартрозомсожирением и определить их диагностическое значение при определении функционального состояния больных.

Материалы и методы исследования. Было обследовано 80 больных (23 мужчин, 28,8%, 57 женщин, 71,2%) в возрасте от 48 до 75 лет (средний возраст 58,5±0,8 лет) ОА коленных суставов, обследованных в отделении ревматологии клиники № I СамМИ. Диагноз ОА соответствовал критериям АКР.

Генерализованный ОА (полиартрикулярная форма) с поражением коленных, тазобедренных суставов и суставов кистей отмечался у 21,2%, моноартроз (левого или правого) коленного сустава - у 48,8%, олигоостеоартроз - у 30,0% больных. Реактивный синовиит диагностирован у 37,5% пациентов. При рентгенографии коленных суставов были выявлены все IV стадии гонартроза (по Келлгрену): I стадия наблюдалась у 13 (16,3%) больных, IV стадия — у 11 (13,8%), II и III стадии были выявлены у подавляющего большинства пациентов — 56 (70,1 %). У 18,8% пациентов функциональное состояние суставов не имело ограничений, у 81,2% констатировано нарушение функции суставов: у 33,8% – I степени, у 32,5% – II степени и у 15,0% – III степени.

Исследование суставного синдрома поводилось по принятым стандартам.Подсчитывалось числа пораженных суставов, определялись степень боли, скованности, ограничения функциональной способности и общее состояние больных по визуальной аналоговой шкале (ВАШ), где результат от 70 до 100 мм (7-10 см) – соответствуют выраженным изменениям, от 40 до 70 мм (4-7 см) – умеренным изменениям, от 10 до 40 мм (1-4 см) – слабым изменениям. Функциональное состояние суставов определяли по суммарному алгофункциональному индексу Лекена, индексуWOMAC и 6 экспертным признакам.

Качество жизни больных определялось с помощью международного опросника EQ-5D состоящий из 5 компонентов: передвижение в пространстве (1), самообслуживание (2), повседневная активность (3), боль и дискомфорт (4), тревога и депрессия (5).

Статистическая обработка данных проводилась с помощью программы EXCEL. Для определения достоверности различий использовали t-критерий Стьюдента, критерии Манна-Уитни, Спирмена. Достоверным считались различия при степени вероятности $p < 0,05$.

Результаты и их обсуждение. Установлено, что по ВАШ степень боли у больных ОА в среднем составляет 65,5±5,5 мм (умеренная боль), выраженность утренней скованности - 35,6±3,5 мм (слабая скованность), степень ограничения функциональной способности суставов – 75,5±6,6 мм (выраженное ограничение). Результат самооценки общего состояния по ВАШ составила 76,5±6,3 см, что соответствует тяжелому состоянию.

Индекс массы тела варьировал от 19 до 39. У 22 (27,5%) больных ИМТ соответствовал нормальному показателю (по рекомендациям ВОЗ - 18,5-24,9), у 23 (28,8%) – избыточной массетела(предожирение - 25-29,9), у 15 (25,0%) – ожирению I (первой) степени (30-34,9) и у 20 (12,2%) – ожирению II (второй) степени (35-40).

Увеличение массы тела способствовало развитию реактивного синовиита и вторичных изменений в венах нижних конечностей. Среди больных с нормальным показателем массы телареактивныйсиновиитдиагностирован у 13,7% пациентов, с повышенным показателем ИМТ - у 26,6% пациентов, при ожирении I степени – у 46,7%, II степени – у 70,0% больных (r=0,8). Частота варикозных вен нижних конечностей у пациентов вышеуказанных групп составила соответственно - 27,3; 43,5; 53,0 и 65,0%(r=0,6).

При проведении пробы Лекена минимальный результат может составлять 1 балл, максимальный – 14 балл. При наличии 1-4 баллов ОА считается легким, 5-7 баллов – умеренным, 8-10 баллов – тяжелым, 11-13 баллов – очень тяжелым и 14 баллов – крайне тяжелым. По результатам оценки индекса Лекена у 15,0% больныхОА был легким, у 41,3% – умеренным, у 20% – тяжелым, у 16,3%– очень тяжелым и у 7,5% – крайне тяжелым. При нормальной массе тела легкий ОА (1-4б) диагностирован – у 18,2%, умеренный (5-7б) – у 63,6%, тяжелый (8-10б) – у 18,2% больных. При нормальной массе тела очень тяжелый (11-13 б) и крайне тяжелый (14 б) ОА не был обнаружен.

Увеличение массы тела больных способствовало повышение тяжести ОА. Так, среди больных с повышенным массой тела легкий, умеренный, тяжелый и очень тяжелыйОА было обнаружен соответственно – у 17,4; 52,2; 13,0 и 17,4% больных. Среди больных с ожирением I и II степени, по сравнению с нормальной и повышенной массой тела, было больше больных тяжелым ОА (26,7 и 25,0% против 18,2 и 13,0%). Также, при I и II степени ожирения у 13,0 и 20,0% больных был диагностирован крайне тяжелый ОА (14 балл).

По результатам индекса WOMAC выраженность болевого синдрома (5 вопросов) в среднем составила - 6,5±0,5 см, скованности (2 вопроса) – 3,5±0,3 см, степень ограничения функциональной

способности (17 вопросов) - 7,5±0,6 см.Выраженность болевого синдрома у лиц с нормальной массой тела в среднем составила 5,8±0,4 см, повышенной массой тела - 6,3±0,3 см, I степенью ожирения - 6,7±0,2 см, II степенью ожирения–7,2±0,4 см (выраженная корреляция r=0,8); выраженность скованности соответственно - 3,2±0,2; 3,3±0,3; 3,5±0,2 и 3,6±0,3 см (слабая корреляция r=0,2); степень ограничения функциональной способности – 6,9±0,4; 7,2±0,5; 7,8±0,6 и 8,2±0,5 см (умеренная корреляция r=0,6).

По результатам оценки 6 экспертных признаков -«Передвижение» (1), «Дополнительная опора» (2), «Выполнение бытовых функций» (3), «Самообслуживание» (4), «Пользование общественным транспортом» (5) и «Выполнение профессиональных обязанностей» (6) от 17,5% до 36,3% больных ОА не имелисущественные ограничения. Среди больных с ожирениемI и IIстепени признакисвидетельствующие осохранении функциональной способности суставов (незначительная хромота, сохранение способности к самообслуживанию, пользование общественным транспортом, выполнение профессиональных обязанностей) не были выявлены. Всего лишь от 5,0 до 13,0% больных с ожирением I и II степени - не нуждались к дополнительной опоре, от 6,6 до 10,0% больных - не имели ограничения при выполнении бытовых функций. При нормальной массе тела не имели существенные функциональные ограничения –от 40,9 до 63,6%, при повышенной массе тела – от 21,7 до 52,2% больных.

Патологический тип передвижения и невозможность ходьбы средилиц с нормальной массой тела не были обнаружены, а при ожирении первой и второй степени были выявлены соответственно - у 13,3; 30,0% и 6,7; 10,0% больных. При повышенной массе тела патологический тип передвижения было зарегистрировано всего у 1 больного (4,3%). Сравнительно тяжелые экспертные признаки - необходимость в дополнительных средствах при ходьбе, невозможность выполнения бытовых функций, самообслуживания, пользования общественным транспортоми выполнения профессиональных обязанностей были обнаружены - от 6,7 до 10,0% больных ОА сI и II степенью ожирения.

По результатам международного опросника EQ-5D **с**реди пациентов с остеоартрозом проблемы со здоровьем отметили в той или иной степени все опрошенные. По первому разделу вопросника – «Передвижение в пространстве» не имели проблем 15,0% больных, некоторые проблемы имели – 85,0% больных ОА. Среди больных с нормальными показателями ИМТ некоторые проблемы с передвижением в пространстве имели 77,3% опрошенных, что было меньше чем у больных с повышением с ИМТ (82,6%) и ожирением IиII степени (93,3 и 90,0%).По разделу «Самообслуживание» не имели проблем 27,5% больных: при нормальной массе тела –27,3%, при повышении ИМТ –34,8%, при ожирении I и II степени соответсвенно - 20,0 и 25,0% больных. Количество больных имеющих некоторые проблемы с самообслуживанием повышалось по мере повышения ИМТ: 72,7%; 65,2%, 73,3% и 65,0% - у больных с нормальным, повышением индекса ИМТ, ожирением I и II степени соответственно. По данным опросника 6,7% и 10,0% больных сожирением Iи II степени не могли мыться и одеваться.

По разделу «Повседневная активность» не имели проблем 21,3% больных: 22,7% - с нормальным ИМТ, 30,4% - повышением ИМТ, 80,0% и 75,0% - с ожирением I и II степени. Имели некоторые проблемы - 77,3%, 69,6%, 80,0% и 75,0% больных. 6,7% и 10,0% больных с ожирением I и II степени не могли выполнять повседневные дела. По шкале «Боль и дискомфорт» не было боли и дискомфорта у 16,3% больных. 72,5% больных имели небольшую боль и дискомфорт, 11,3% - сильную боль и дискомфорт (больные с I и II степенью ожирения).По разделу «Тревога и депрессия» не имели тревоги и депрессии 12,5% больных, небольшую тревогу и депрессии имели 78,8% больных, выраженную тревогу и депрессии 8,8% больных. Среди лиц с ожирением с Iи II степени выраженную тревогу и депрессию имели соответственно: 13,3 и 15,0% обследованных.

За последний год улучшение состояния здоровья отмечали 18,8% больных. У 61,3% обследованных не наблюдалось существенных изменений состояния за последний год. У 20,0% больных наблюдалось ухудшение состояния: 13,6% - с нормальным ИМТ, 17,4% - повышенным ИМТ, 20,0% - ожирением первой, 30,0% - ожирением второй степени.

Выводы. Таким образом, ожирение является одним из наиболее серьезных факторов риска прогрессирования ОА, развития функциональных нарушений коленных суставов, реактивного синовита и варикозного расширения вен нижних конечностей. Повышение массы тела больных способствует повышению тяжести ОА: при первой и второй степени ожирения, в отличие от больных с нормальной и повышенной массой тела, чаще диагностируется тяжелый и крайне тяжелый ОА.

При ожирении чаще обнаруживается патологический тип ходьбы, резко ограничивается объем движений в суставе, увеличиваются случаи необходимости применения дополнительных средств, возникают затруднения при пользовании общественным транспортом. ОА и ожирение способствуют к снижению профессиональных способностей, и даже к утрате возможности больных к самообслуживанию.

У больных ОА ухудшается качество жизни по всем параметрам опросника EQ-5D (EuroQol). Больше всего снижается понижаются показатели параметров «Тревого и депрессия» (87,6%), «Передвижение в пространстве» (85,0%), «Боль и дискомфорт» (83,8%), «Повседневная активность» (78,3%), что отражает типичные клинические проявления остеоартроза. Низкие показатели параметров опросника особенно характерны при повышении ИМТ, ожирении I и II степени.

Показатели индексов WOMAC, Лекена и экспертных признаков являются высокоинформативными для оценки функционального состояния больных. Для заполнения этих анкет требуется всего от 5 до 10 мин.

Библиографический список:

1. Денисов Л.Н., Насонова.В.А. Ожирение и остеоартроз. // Научно-практическая ревматология. 2010. № 3.С. 48-51
2. Насонова В.А. Остеоартроз — проблема полиморбидности. // Consiliummedicum. 2009. № 2. С. 5-8.
3. Остеартроз амбулаторной практике / Галушко.Е.А., Эрдес Ш.Ф., Алексеева Л.И. // Современная ревматология. 2012. № 4. С.66-70
4. Остеоартроз в общемедицинской практике / Верткин А.Л., Максименко Е.В., Шамуилова М.М. // Терапевт: научно-практический ежемесячный журнал. 2008. № 9 . С. 10-30
5. Belo, J. N. et al. Prognosticfactorsof progression of osteoarthritis of the knee: a systematic review of observational studies // Arthritis and Rheumatism. - 2007. - Vol. 57. -№ 1.- P.13–26
6. Blagojevic M., et al. Risk factors for onset of osteoarthritis of the knee in older adults: a systematic review and meta-analysis // Osteoarthritis and Cartilage.- 2010.- Vol.18.-№1.- P.24–33

Якубова Азада Батыровна
к.м.н., преподаватель кафедры “Факультетской и госпитальной терапии” Ургенчского филиала Ташкентской Медицинской Академии, г. Ургенч, Узбекистан
Палванова Умида Бахрамовна
преподаватель в Ургенчском медицинском колледже, г.Ургенч, Узбекистан
Палванова Севара Бахрамовна
студентка 2 курса ТУИТ г.Ургенч, Узбекистан

Yakubova Azada Batyrovna
candidate of Medical Science, lecturer of the Faculty and Hospital Therapy Department of the Urgench Branch of the Tashkent Medical Academy, Urgench, Uzbekistan
Palvanova Umida Bahramovna
Teacher at the Urgench Medical College, Urgench, Uzbekistan
Palvanova Sevara Bahramovna
2-year student TUIT Urgench, Uzbekistan

УДК 37.026. 371.134

НОВЕЙШИЕ ПЕДАГОГИЧЕСКИЕ И ИНФОРМАЦИОННЫЕ ТЕХНОЛОГИИ В ПРОФЕССИОНАЛЬНОЙ ПОДГОТОВКЕ СТУДЕНТОВ МЕДИЦИНСКОГО КОЛЛЕДЖА В ХОРЕЗМСКОЙ ОБЛАСТИ

THE LATEST PEDAGOGICAL AND INFORMATION TECHNOLOGIES FOR THE PROFESSIONAL TRAINING OF STUDENTS OF THE MEDICAL COLLEGE IN THE KHOREZM REGION

Аннотация. В настоящее время стала очевидной тенденция к формированию единого информационного пространства, как в рамках отдельных образовательных учреждений, таки в перспективе для всей системы образования. Помимо организационной структурыэтого пространства и активноразвивающегося в настоящее время специализированного программного обеспечения, на базе которого реализуется ее функционирование, можно считать неотъемлемой частью единого информационного пространстваи бумажные носители информации – методическую и учебную литературу, периодику для образовательных учреждений. В этой связи, в частности, возникает задача эффективной интеграции компьютерных и традиционных средств информационного обеспечения.

Annotation. At present, the trend towards the formation of a single information space has become evident, both within the framework of individual educational institutions, but in the future for the whole education system. In addition to the organizational structure of this space and the currently developing specialized software, on the basis of which its functioning is realized, it is possible to consider paper data carriers as an integral part of a single information space - methodical and educational literature, periodicals for educational institutions. In this connection, in particular, the task arises of the effective integration of computer and traditional information means security.

Ключевые слова: симуляционные технологии, клиническое мышление, методика, информационное обеспечен, системный анализ.

Key words: simulation technologies, clinical thinking, methodology, information provided, system analysis.

Современные тенденции развития медицинского образования, а именно необходимость перехода от традиционных образовательных программ к интегрированнымпрограммам,ориентации образовательных программ на потребности системы здравоохранения и надостижение конечных результатов обучения, внедрения эффективныхобразовательных стратегий требуют изменения принципов подготовки медицинскихспециалистов, что тесно взаимосвязано с формированием и развитием основных компетентностей преподавателей медицинских вузов и изменением отношения студентов косвоению медицинской образовательной программы.Участие в модернизации учебного процесса в соответствии с современными требованиями предполагает системный подход и взаимную согласованность содержаниядисциплин, направленных на повышение качества учебного процесса и

ориентацию напрактическую деятельность будущих врачей.В связи с этим, одним из ведущихнаправлений модернизации учебного процессаявляется интегрированное обучение и установление межпредметных связей между базовыми и клиническими дисциплинами. Разработка совершенствования интегрированного обучения требуетрешения следующих основных задач:

•Организация и совершенствование стратегии интегрированного обучения;

• Разработка и внедрение методологии проведения рубежного и итогового контроля по интегрированным дисциплинам;

•Организация мониторинга качества образовательного процесса;

•Формирование навыков самостоятельного обучения студентов с реализациейпринципа интегрированного обучения.

Для реализации поставленных задач был кардинально изменен методологический подход обучения студентов, основными параметрами которого является объединение базовых и клинических дисциплин, сквозное интегрированное взаимодействие предметов, основанное на принципах системного анализа и клинического подхода.Созданы и внедряются интегрированные комплексные лекции с четкой структуройи связью материала участвующихдисциплин для всестороннего освещения проблемы.Внедряются активные методы обучения в практические занятия. Усилилась клиническая направленность на теоретических дисциплинах.Практические занятия, какодна из форм обучения, направленная на развитие самостоятельности студентов и приобретения умений и навыков клинического мышления, проводятся в виде разбора клинических случаев, решения ситуационных задач, ролевых игр, освоения практическихнавыков на тренажерах и манекенах.Используются мультимедийные обучающие комплексы подисциплинам, напримерна кафедре пропедевтики внутренних болезней: «Физиология и патофизиология тонов ишумов сердца», «Аускультация основных и побочных дыхательных шумов», электронный вариант методических пособий.Одной из основных частей учебно-воспитательного процесса является самостоятельная работа студентов. Для подготовкиспециалистов способных самостоятельно итворчески решать стоящие перед ними задачи, активизировать познавательную деятельность, расширен список тем для СРС и используются интегрированные темы с заданием использовать в работе полученные знания смежных дисциплин при подготовкерефератов и презентаций.При изучении общеобразовательных предметов и специальных дисциплин интеграция помогает учащимся не только усвоить информацию с наименьшими затратамивремени и ресурсов памяти, но и сформировать целостную картину мира, объединитьзнания, при сохранении их существенных особенностей [1]. Внутренняя межпредмет-ная интеграция в обучении помогает снять противоречия между стремлением преподавателя реализовать личностный подход к обучению и низкой мотивацией учащихся,является средством задания индивидуальной траектории обучения.Процесс интеграции представляет собой высокую форму воплощения межпредметных связей на качественно новой ступени обучения. Использование межпредметныхсвязей вносит в мыслительную деятельность учащегося элементы творчества, репродукции и поиска, проявляющиеся в познавательной деятельности. На основе межпредметных связей строятся интегрированные уроки, которые в свою очередь активизируют интерес к предмету [2].

Одним из условий реализации экологического образования студентов является изучение причин и поиск путей решения проблем окружающей среды. Поэтому перед преподавателем экологии стоит задача экологического образования студентов с целью формирования у них ответственного отношения к окружающей среде, воспитание личности готовой к практической деятельности, к пропаганде экологических идей, к защите и улучшению окружающей среды [3].Знания по современной экологии формируются на стыке нескольких наук, из которых она черпает теоретический и фактический материал, относящийся к жизненнымпроцессам, обрабатывает его своими специфическими экологическими методами и делает выводы по реальным природным процессам. Иначе говоря, экология – этонаукакомплексная. Поэтому интегративный подход в преподавании экологии это единственно правильный путь, позволяющий дать необходимую базовую подготовку, быть стартовой площадкой для дальнейшего профессионально ориентированного экологическогообразования [4].

Методика обучения, как и вся дидактика, переживает сложный период. Изменилисьцели высшего образования, разрабатываются новая учебно-методическая документация, новые подходы котражению содержания посредством не отдельных обособленныхдисциплин, а через

интегрированные образовательные области [1].Также необходимо отметить, что курс информатики может и должен стать интегрирующим звеном в формировании информационной культуры студентов. Интеграция внашем исследовании видится в установлении межпредметных связей курса информатики с другими как базовыми, так и клиническими дисциплинами [2]. Причем это сближение заключается как в придании информатике большей практической направленностии поддержке ею других учебных предметов, так и в стремлении максимально использовать достижения информатики в клинических учебных курсах.Интеграция предметов в учебномзаведении-одно из направлений активных поисков новых педагогических решений,способствующих улучшению дел в ней, развитию творческого потенциала профессорско-преподавательского состава и отдельных преподавателей с целью более эффективного иразумного воздействия на студентов. Именноэтому направлению посвящена наша статья. Так,объектом наших исследований является процесс интегрированного подхода к обучению студентов-медиков основам применения прикладных программ Microsoft Office и ряда других программ, необходимых в их будущей профессиональной деятельности. Для успешного внедрения междисциплинарного/интегрированного обучения студентов рабочей группой, состоящей из ведущих преподавателей соответствующих дисциплин, предварительно былиразработаны практические ситуации с учетом спецификилабораторного класса. Так, например,для проведения практического занятия в морфологической лаборатории для студентов 3-го курса специальности «Общественное здравоохранение» были составлены практические ситуации с учетом интеграции разделовтем по анатомии, гистологии, патологической анатомии, введению в клиническую медицину, профессиональным болезням и общественному здоровью. В качестве примераможно привести практическое занятие в морфологической лаборатории, когда студенты 4-го курса разбирали практическую ситуацию «Больной с циррозом печени» и в процессе обсужденияиспользовали аппаратный комплекс для микроскопии и цифровоймикрофотографии. Темыинтегрированных занятий по каждому модулю подбиралисьтаким образом, чтобы студент при реализации целей практического занятия мог продемонстрировать умение ориентироваться вновых условиях, умение видеть новое в известном, умение выходить за рамки привычного способа действий – то есть развиваетсягибкость мышления [3].

Такие занятия позволяют восстанавливать знания в их межпредметной связи. Поэтому в компетенциях преподавателей, ведущих занятия с применением технологии интегрированного обучения, должно было быть умениевыделять главное (существенное), особенно при совместном со студентами формулировании выводов потеме занятия.Структура занятий сочетала следующие этапы: постановка цели занятия, оперирование знаниями при рассмотрении проблемных вопросов и ситуационных задач, подведение итогов и формулирование выводов. Систематизация и обобщение знаний и навыков позволила применять групповую форму, а также работу в «малых группах». Назанятиях использовались как индивидуальный, так и фронтальный опрос студентов, атакже тестовыйконтроль освоенных знаний.Одним из приоритетных видов деятельности вузов является принципинтеграциибазовых и клинических дисциплин. В этой связи осуществляется координацияучебногопроцесса таких базовых дисциплин как анатомия, физиология, гистология, введение вклинику, коммуникативные навыки с клиническими дисциплинами. Для внедрения интегрированного обучения на 3 курсе созданы функциональные курсы по каждому модулю, отработаны критерии соблюдения горизонтальной интеграции, внесены изменениях рабочиепрограммы, подготовлен единый банк клинических случаев и дидактическийматериал по потенциальным проблемным вопросам. .Базовые дисциплины создают своеобразную матрицу для последующего освоения клинических навыков. Клинические навыки унифицированыпо вертикали, ранжированы по степени сложности, определеныступени их освоения. Дляосознания базовыми дисциплинами своей роли, определения«запросов» клинических дисциплин и проведения обратной связи организовываютсясовместные заседания, круглые столы, где анализируются результаты контроля базового уровня знании, обсуждаются существующиепроблемы в усвоении знании базовыхдисциплин, выявляются разделы, где студентыдемонстрируют слабые знания, оцениваются программы обучения, проводится поиск путей их решения. При этом акцентируется внимание на значимости каждой базовой и клиническойдисциплины в подготовкекомпетентного выпускника. Для реализации концепции интеграции, в вузе внедряются методы активного обучения и симуляционные технологии, направленные на стимулирование познавательнойдеятельности и мотивации, развитие навыков принятия решений, критического мышления, командной работы, моделирование реальной

профессиональной деятельности. Практические занятия проводятся с использованием технологии проблемно-ориентированного обучения, в виде метода обучения, позволяющего развивать навыки работы в команде и обучения на основе решения клинических случаев. Лекции читаются в интерактивном режиме (проблемные, лекции-симпозиумы, дискуссионные лекции).Приобретение навыков клинического мышления – многоэтапный процесс, которыене могут быть ограничены рамками одной или двух клинических дисциплин. Основнаяидея интеграции базовых и клинических дисциплин заключается в ранней клиническоймотивации обучающихся. Базовые дисциплины должны вносить в процесс преподавания клинический контекст. Студент с самого начала обучения должен осознавать, чтоконечный результат обучения на базовых дисциплинах ориентирован на пациента, наобоснование и постановку диагноза. Возможными путями реализации данного принципа является преподавание базовых дисциплин, основанное на решении проблем пациента или обучение на основе клинического случая.На интегрированном занятии существует возможность использовать, информациюразличных дисциплин, стимулировать аналитическую деятельность студентов, осуществлять профильную дифференциацию в обучении.

Интегрированный подход к обучению должен обеспечить повышение уровня подготовки студентов, формирование обратной связи между дисциплинами и преподавателями, повысить взаимную ответственность кафедр в образовательном процессе [5, 6]. Структура интегрированныхзанятий отличается от обычных занятий четкостью,компактностью, сжатостью учебного материала, логической взаимообусловленностью.Очень важно при проведении занятий определить главную цель и скоординировать действия. Такие занятия желательно проводить после освоения большого раздела курса.Совмещение различных элементов рабочих программ позволит исключить дублирование одних и тех же понятий, акцентировать внимание на ключевых моментах дисциплины, для этого необходимо вырабатывать навыки интегрированного подхода к изучению различных дисциплин, стимулировать у студентов умение приобретать знанияиз различных источников. Реализация междисциплинарных связей в интегрированномобучении будет способствовать повышению эффективности обучения, расширениюкругозора студентов,что весьма важно в подготовке будущих специалистов.Считаем, что междисциплинарная интеграция позволит устранить дублированиеучебного материала, установить ответственность за реализацию определенных разделов дисциплин, заявленных в протоколах междисциплинарного согласования рабочихпрограмм, позволит активизировать учебный процесс и установить наглядные междисциплинарные связи [5,6].

Библиографический список:

1. Данилюк А. Д. Учебный предмет как интегративная система // Педагогика. – 1997. – № 4. – С. 24-28.

2. Кабиров Р.Р., Гайсина Л.А., Пурина Е.С., Ханисламова Г.М. Роль дисциплин экологического цикла в системе интегрированного обучения студентов // Современные наукоемкие технологии. – 2008. – №10. – С. 25.

3. Коршунова В.А., Смирнова В.М. Интеграция современных наук. Взаимодействие экологии, биотехнологии и философии // Международный журнал экспериментального образования. – 2010. – №8. – С. 221-222.

4. Краевский В.В. Методология педагогической науки.-М., 2006.241 Молодые ученые – медицине: Материалы XVI научной конференции молодых ученых и специалистов

5. Кудрявцева Н.В, Безручко С.Г., Тимиргалиева Т.К. Учебный интегрированный проект «Искусственная пища» // Дни проекта «Информатизация системы образования»: тезисы докл. II научно-пр.конф. (Красноярск, 22-23 мая, 2008 г.). Красноярск, 2009-С. 32-37.

6. Малофеев Н.Н., Шматко Н.Д. Отечественные модели интегрированного обучения детей с отклонениями в развитии и опасность механического переноса западных моделей интеграции// Актуальные проблемы интегрированного обучения. – М.,2001. – С. 8-13.

Рахманова Умида Улугбековна
старший преподаватель кафедры “Факультетской и госпитальной терапии” Ургенчского филиала Ташкентской Медицинской Академии, г. Ургенч, Узбекистан
Абидов Фаррух Озад угли
студент IV курса лечебного факультета, Ургенчского филиала Ташкентской Медицинской Академии, г. Ургенч, Узбекистан, E-mail: farruh11.95@mail.ru

Rakhmanova Umida Ulugbekovna
senior lecturer of the Faculty and Hospital Therapy Department of the Urgench Branch of the Tashkent Medical Academy, Urgench city, Uzbekistan
Abidov Farrukh Ozad ogli
student of IV course of medical faculty, Urgench branch of Tashkent Medical Academy, Urgench city, Uzbekistan, E-mail: farruh11.95@mail.ru

УДК 616.36.-002.2:616.155.194.18-07:612.017.1

ИММУННЫЕ ГЕМОЛИТИЧЕСКИЕ АНЕМИИ

IMMUNE HEMOLYTIC ANEMIAS

Аннотация: В настоящее время отмечается рост исследований, направленных на изучение нарушений иммунного и цитокинового статуса при заболеваниях различных органов и в частности печени. В основе хронизации воспалительного процесса лежит дисбаланс между активностью про- и противовоспалительных цитокинов. Не до конца изученны иммунологические механизмы цитокиновых взаимодействий в развитии воспалительных изменений, взаимосвязи между уровнем различных групп интерлейкинов, характером и степенью при оценке клинического, иммунного и цитокинового статуса больных с гемолитическими анемиями. Причины и механизм развития гемолитических анемий многообразен, неоднозначен, сложен и требуют дополнительного исследования.

Annotation: At present, there has been an increase in studies aimed at studying the immune and cytokine status disorders in diseases of various organs and in particular of the liver. The chronization of the inflammatory process is based on an imbalance between the activity of pro- and anti-inflammatory cytokines. The immunological mechanisms of cytokine interactions in the development of inflammatory changes, the interrelations between the level of various interleukin groups, the nature and degree in assessing the clinical, immune and cytokine status of patients with hemolytic anemia are not fully understood. The causes and mechanism of hemolytic anemia development are diverse, ambiguous, complex and require additional research.

Ключевые слова: иммунные гемолитические анемии, антигены, антитела, эритроциты, гемолиз, иммуноглобудины, ретикулоцитоз, эритроидная гиперплазия, костный мозг, гипербилирубинемия

Key words: immune hemolytic anemia, antigens, antibodies, erythrocytes, hemolysis, immunoglobudins, reticulocytosis, erythroid hyperplasia, bone marrow, hyperbilirubinemia

Последнее десятилетие ознаменовалось ростом исследований о нарушениях иммунного и цитокинового статуса при заболеваниях различных органов и в частности печени.(Маев И.В..,2005; Царегородцева Т.М. с соавт.,2008; JankishP.O. ,2008; Neoptolemos J.P. etal., 2005; GoughA.C.,1999)

Ряд авторов считают, что в основе хронизации воспалительного процесса лежит дисбаланс между активностью про- и противовоспалительных цитокинов. Однако, остаются не до конца изученными иммунологические механизмы цитокиновых взаимодействий в развитии воспалительных изменений, взаимосвязи между уровнем различных групп интерлейкинов, характером и степенью при оценке клинического, иммунного и цитокинового статуса больных.

Иммунными называют гемолитические анемии,при которых преждевременное разрушение эритроцитов обусловлено иммунными механизмами.

Выделяют два основных вида иммунных гемолитических анемий у взрослых: аутоиммунные гемолитические анемии и аллоиммунные гемолитические анемии.Аллоиммунные гемолитические анемии возникают при выработке антител против донорских эритроцитов.Аутоиммунные

гемолитические (АИГА) возникают вследствии продукции иммунной системой антител против антигенов мембраны собственных эритроцитов.

АИГА являются относительно редким заболеванием,в Европе их частота составляет примерно 1:80 000.

Аутоиммунные гемолитические анемии разделяют на две основные группы:АИГА с тепловыми антителами и АИГА с холодовыми антителами в зависимости от того, при какой температуре (37или 4С) антитела лучше реагируют с эритроцитами.Кроме того, АИГА делят на идиопатические и симптоматические.

По литературным данным этиология выработки аутоантител при АИГА не известна. При тепловой АИГА эритроциты обычно покрыты иммуноглобулинами G (IgG) или IgG и компонентом комплемента C3d.

При лимфопролиферативных заболеаниях Ig могут быть моноклональными, т.е. вырабатываться патологическим клоном В-лимфоцитов. Лекарственные АИГА возникают при выработке Ig к медикаментам, соединившимся с поверхностью эритроцитов (цефалоспорины, пенициллин), или при соединении комплемента с комплексом и «препарат-Ig» на поверхности эритроцита (хлорпропамид,хинидин). Если препарат отменяют, то АИГА постепенно купируется. АИГА, индуцированные пенициллином, возникают только при использовании значительных доз препарата.

При большинстве вариантов холодовой АИГА антитела (обычно IgM) вырабатываются против антигена I на поверхности эритроцитов. Эти антитела лучше всего связываются с эритроцитами при температуре 4 С, поэтому выраженность гемолиза зависит от титра Ig в сыворотке ,их сродства к эритроцитам, способности связывать комплемент и снижения температуры крови (например, при охлаждении конечностей). Агглютинация эритроцитов в сосудах может стать причиной нарушения кровоснабжения конечностей.

Повышенное разрушение эритроцитов обычно сопровождается компенсаторным усилением их продукции(увеличение объема костного мозга и эритроидная гиперплазия) в несколько раз, прежде чем развивается анемия. При выраженном гемолизе продукция эритроцитов может увеличиться в 6-8 раз. Эта гиперпродукция эритроцитов, как правило, сопровождается ретикулоцитозом, выраженность которого больше при значительной анемии и при эффективном эритропоэзе.

Таким образом, лабораторные данные при ГА включают признаки повышенного разрушения эритроцитов (повышение количества несвязанного билирубина в сыворотке, уробилиногена в моче), увеличения продукции эритроцитов (ретикулоцитоз, эритроидная гиперплазия в костном мозге) и морфологические изменения эритроцитов.

Содержание несвязанного («непрямого») билирубина в сыворотке крови при ГА обычно повышено, в то время как количество связанного («прямого») остается нормальным, если у пациента нет патологии печени или желчевыводящих путей. У больных с ГА, в отличие от пациентов с заболеваниями печени, билирубин (желчные с альбумином и не может пигменты) в моче не определяется, поскольку его несвязанная форма прочно соединена с альбумином и не может пройти почечный фильтр. Умеренная гипербилирубинемия чаще определяется при неэффективном эритропоэзе, она обусловлена разрушением эритроидных клеток в костном мозге.

Наследственная микросфероцитарная анемия была впервые описана бельгийскими врачами C.Vanlair и J.Masius в 1871г. Более подробное описание в начале XX века было дано O.Mincowski и M.Chauffard после чего наследственный микросфероцитоз стали называть болезнью Минковского-Шоффара.

Патология эритроцитов при наследственной микросфероцитарной анемии связана с аномалией белков мембраны. Речь идёт о дефектах генов: анкирина(8p11.2-70% наблюдений),AE1-обменника анионов(17q21-qter-25%),белка 4.2(15q15) и спектрина (a-1q22-q23, b-14q23-q24.2)

LowenfelsA.Betal., 2008; LohrJ.M., 2009 пишут что заболевания крови сопровождающиеся гемолизом, такие как гемолитические анемии, увеличение продуктов распада эритроцитов,с дальнейшем повышением фракций билирубина крови, являются пусковым механизмом развития хронических холестатических заболеваний печени.

Выше приведенные данные позволяют предполагать, что иммунные гемолитические анемии неоднородны и могут сочетать в себе несколько различных заболеваний.

Таким образом, анализируя литературные данные, становится ясным, что причины и механизм развития гемолитических анемий многообразен, неоднозначен, сложен и требуют дополнительного исследования.

Библиографический список:

1. Багданов А.Н., Новик А.А. Диагностика и дифференциальная диагностика анемий//Вестник гематологии.-2005,-Т.1,№4.-С.63-70. Аряов М.Л. Неонатология (сборник). – Киев, 2003. – С. 325-331.
2. Руководство по гематологии.-3-е издание/под редакцией А.И.Воробьева.-М.:Ньюдиамед,2005-С.148-350.
3. Гайдукова С.М., Видиборець С.В., Пясецька Н.М.Тромбоцитопении у новорожденных / Профилактика, диагностика и коррекция врождённых патологий ва у новорожденных // Материалы научно-практической конференции. –Киев, 2001 р. 17-18 квктня. –С. 28-31.
4. Головко О.К., Линчевский Г.Л., Воробьева О.В. // Журнал «Здоровье ребенка» 2(2) 2006 / Клинические лекции.
5. Cohen A.R.,Galanello R.,PenellD.J.Thalassemia// Hematology(Amer.Soc.Hematol.Edu.Program)-2004.-P.104-109.
6. Головко О.К., Линчевский Г.Л., Воробьева О.В. // Журнал «Здоровье ребенка» 2(2) 2006 / Клинические лекции.
7. Abrams C.S. et al. Platelet signal transduction. 2001, Ch.31:541-559/
8. Heemskerk J.W.M. et al. Platelet activation and blood coagulation. Thromb. Haemost. 2002; 88 (2): 186-193.
9. Rosse W.F., Hillmen P., Schreiber A.D. Immune-mediated hemolytic anemia//Hemotology (Amer.Soc.Hematol.Edu.Program)-2004.-P.48-62

Джуманиязова Гульсара Мейлиевна
Старший преподаватель кафедры Госпитальной и поликлинической педиатрии Ургенчского факультета ташкентской медицинской академии, Узбекистан

Djumaniyazova Gulsara Meyliyevna
assistant of the chair of «Hospital and policlinic pediatry» of Urgench branch of Tashkent Medical academy, 201000 Uzbekistan, Khorezm region, Urgench city, Al-Khorezmy street, 28.
E-mail: mekhribon_yusupova@mail.ru

УДК 618.252-06-073.432.19

ФЕТО-ФЕТАЛЬНЫЙ ТРАНСФУЗИОННЫЙ СИНДРОМ

TWIN-TO-TWIN TRANSFUSION SYNDROME: TTTS

Аннотация: Фето-фетальный трансфузионный синдром - (ФФТС) возникает в связи с перераспределением крови от плода-донора к плоду-реципиенту через артерио-венозные анастомозы в единой плаценте. При тяжелой форме ФФТС у плода-донора развивается анемия, гипоксия и задержка роста, а у плода-реципиента — полиурия и сердечная недостаточность

Abstract: TTTS - occurs in connection with the redistribution of blood from the donor fetus to the recipient fetus through arteriovenous anastomoses in a single placenta. In the severe form of PFTS, the fetus-donor develops anemia, hypoxia and growth retardation, while the fetus-recipient has polyuria and heart failure

Ключевые слова: монохориальная двойня; фето-фетальный трансфузионный синдром; многоплодная беременность; ультразвуковое исследование плода; допплерометрия кровотока плода.

Key words: monochorionic twins; feto-fetal transfusion syndrome; multiple pregnancies; ultrasound examination of the fetus; dopplerometry of fetal blood flow.

Монохориальное многоплодие является беременностью высокого риска в отношении неблагоприятных перинатальных исходов.

Ангиоархитектура единой для двух плодов плаценты определяет как характер специфических осложнений, так и походы к их коррекции. ФФТС — одно из самых серьезных состояний, встречающихся исключительно при монохориальном многоплодии. ФФТС различной степени выраженности развивается у 30 % монохориальных двоен, причем в половине случаев будет иметь место тяжелая форма синдрома, которая в отсутствие хирургической коррекции приводит к внутриутробной гибели 80-100 % плодов [4]. Развитие фето-фетального трансфузионного синдрома возможно уже в начале второго триместра беременности, в связи с этим, начиная с 16 недель беременности, необходимо каждые 2-3 недели проводить ультразвуковое исследование с оценкой темпов роста плодов, количества околоплодных вод и допплерометрическим исследованием кровотока в артерии пуповины и венозном протоке обоих плодов. По данным литературы, частота ФФТС составляет 10-15% от всех монохориальных двоен. [2, 3].

Причина развития ФФТС - наличие сосудистых анастомозов, которые соединяют системы плацентарной гемоциркуляции обоих плодов. Предполагается, что основным пусковым фактором формирования ФФТС служит патология развития плаценты плода-донора, в результате которой повышается периферическая резистентность плацентарного кровотока, что приводит к шунтированию крови к плоду-реципиенту [4, 5]. У реципиента развивается многоводие, гиперволемия, кардиомегалия, трикуспидальная регургитация, а в некоторых случаях - обструкция легочного ствола. Степень выраженности патологических изменений зависит от степени перераспределения крови через анастомозы.

В классификации ФФТС выделяется пять стадий:

- I стадия: многоводие реципиента в сочетании с олигоангидрамнионом у донора.
- II стадия: отсутствие наполнения мочевого пузыря донора.
- III стадия: сердечно-сосудистые изменения у обоих плодов, проявляющиеся патологическими показателями допплерографии артерий пуповины и венозного протока.
- IV стадия: водянка плода-реципиента.
- V стадия: внутриутробная гибель одного или обоих плодов [8].

Ультразвуковая диагностика ФФТС становится возможной в 16-24 нед беременности и основана на установлении монохориальности плодов, выявлении дискордантности размеров и количества амниотической жидкости плода "донора " и "реципиента", исследовании плодово-плацентарной гемодинамики, а обнаружение повышения постнагрузки и преднагрузки свидетельствует о тяжести ФФТС [1, 2, 6, 7].

Наиболее неблагоприятный прогноз течения беременности при развитии синдрома до 25 нед.

Известно, что при тяжелой форме ФФТС к плоду-донору не поступает достаточного количества оксигенированной крови из плаценты, в связи с чем у него развивается анемия, гиповолемия, анурия, маловодие, гипоксия и задержка роста [9, 11]. При наличии анемии у плода для сохранения должного уровня оксигенации жизненно важных органов необходимо повышение скорости системного кровотока, которое достигается путем стимуляции симпатической системы и благодаря выбросу ренина и вазопрессина [3]. Наиболее достоверным неинвазивным методом для оценки компенсаторных гемодинамических изменений и определения степени тяжести анемии плода является проведение допплерометрии кровотока в его сосудах. Снижение концентрации гемоглобина у плода сопровождается уменьшением вязкости крови, что приводит к увеличению венозного возврата, и, как следствие, увеличению сердечного выброса [2]. Клинически это выражается в увеличении скорости кровотока в средней мозговой артерии. При проведении многочисленных исследований при аллоиммунной резус-сенсибилизации матери [6], альфа-талассемии, внутрижелудочковом кровоизлиянии у плода и внутриутробной парвовирусной инфекции плода [8] было показано, что увеличение максимальной систолической скорости кровотока в средней мозговой артерии более 1,5 МоМ для данного срока беременности свидетельствует о наличии у плода выраженной анемии. В этой работе мы провели ретроспективную оценку характера кровотока в средней мозговой артерии в целях оценки состояния плода-донора и плода-реципиента при различных степенях ФФТС. Патогномоничным эхографическим признаком тяжелого ФФТС служат: наличие большого мочевого пузыря у плода-реципиента с полиурией на фоне выраженного маловодия и «отсутствие» мочевого пузыря у плода-донора с анурией, для которого характерно снижение двигательной активности на фоне выраженного маловодия.

Метод выбора в лечении ФФТС тяжелой степени – лазерная коагуляция анастомозирующих сосудов плаценты под эхографическим контролем.

Таким образом, как показал анализ литературы, монохориальная двойня является фактором высокого риска развития осложнений беременности, а специфические осложнения беременности при МХ двойне являются крайне неблагоприятными в отношении перинатальных исходов. Даже при проведении патогенетического лечения отмечается высокий риск потери беременности, преждевременных родов, поражения ЦНС у новорожденных, развития восходящей инфекции. Совершенствование техники выполнения фетоскопических операций у беременных со специфическими осложнениями монохориального типа плацентации, а также использование наиболее современной аппаратуры позволят улучшить перинатальные исходы у пациенток высокого риска.

Библиографический список:

1. Zach T., Ford S.P. Twin-to-Twin Transfusion Syndrome. eMedicine.com.
2. Nicolaides K., Sebire N., Snijders R. / The diagnosis of Fetal Abnormalities. London, 1999. P. 149-175.
3. Tciricov M. Neonatal outcome following long-distance air travel for fetoscopic laser coagulation treatment of twin-to-twin transfusion syndrome // Frauenarzt. 2009. V. 50, N 2. P. 121-128.
4. Sebire N., Hyett J., Nicolaides K. / Diploma in Fetal Medicine. Course Manual. London, 2000. V. 2.
5. Волков А.Е. Ультразвуковая диагностика в акушерстве и гинекологии. Изд-во "Феникс", 2009. 115 с.
6. Denbow L. et al. Placental angioarchitecture in monochorionic twin pregnancies: relationship to fetal growth, fetofetal transfusion syndrome, and pregnancy outcome // Am. J. Obstet. Gynecol. 2000. N 2. P. 417-425.
7. Waard F., Molenaar Y. (2000). A case of twin-to-twin transfusion in 1617. Lancet 356(9232):847-8. PMID 11022944
8. Quintero et al., Staging of twin-twin transfusion syndrome. J Perinatol. 1999;19 (8 Pt 1):550-555.

Алимухамедова Мунаварра Рашидовна
доцент кафедры пропедевтики детских болезней Ургенчского филиала Ташкентской медицинской академии, Республика Узбекистан
Alimukhamedova Munavarra Rashidovna
Docent of the chair of «Propaedeutics of childhood diseases» of Urgench branch of Tashkent Medical academy, 201000 Uzbekistan, Kkhorezm region, Urgench city, Al-Khorezmy street, 28.

Искандарова Ирода Рустамовна
Ассистент кафедры пропедевтики детских болезней Ургенчского филиала Ташкентской медицинской академии.
Iskandarova Irada Rustamovna
Assistant of the chair of «Propaedeutics of childhood diseases» of Urgench branch of Tashkent Medical academy, Republic of Uzbekistan

УДК 577.161.22

ОБЕСПЕЧЕННОСТЬ ВИТАМИНОМ Д ПАЦИЕНТОК С ПРЕЭКЛАМПСИЕЙ

PROVISION OF VITAMIN D PATIENT WITH PREECLAMPSIA

Аннотация. В статье представлены результаты исследований влияния дефицита витамина D на течение беременности и перинатальные исходы. Описаны собственные данные определения и применения оптимальных доз витамина D для профилактики преэклампсии у женщин группы высокого риска в различные сроки беременности.

Abstract. The article presents the results of research of the vitamin D influence on pregnancy and perinatal outcomes. The authors' own data are described, which are related to determining and implementing the optimal doses of vitamin D for preeclampsia prevention in women of the high risk group at different stages of pregnancy.

Ключевые слова: Преэклампсия, осложнения беременности, перинатальные исходы, дефицитвитаминаД.

Keywords: vitamin D deficit, perinatal outcomes, pregnancy complications, preeclampsia.

Несмотря на определенные успехи в изучении преэклампсии (ПЭ), последняя до настоящего времени является одной из основных причин в структуре материнской смертности без четкой тенденции к улучшению ситуации. Перинатальная смертность составляет 10-30 ‰, а заболеваемость плодов и новорожденных достигает 463-780 ‰. Дефицит витамина D признается как проблема общественного здравоохранения во многих странах мира, особое внимание при этом уделяется беременным женщинам. Снижение обеспеченности витамином D может быть результатом недостаточного поступления с пищей, ингибирования его синтеза в коже и дополнительных факторов, которые влияют на всасывание или метаболизм витамина D [1, 2]. За последнее десятилетие проведены исследования, связывающие дефицит витамина D во время беременности с широким спектром неблагоприятных перинатальных, фетальных и неонатальных исходов, которые включают преэклампсию, гестационный диабет, бактериальный вагиноз, синдром задержки роста плода, низкую массу тела при рождении, нарушение эмбрионального скелетного формирования и снижение костной массы [3, 4]. Активно обсуждаются вопросы обеспеченности витамином D женщин разных этнических групп, дозы экзогенно вводимого витамина у беременных, оптимальные сроки начала терапии, длительность применения и влияния на течение беременности, родов, состояние плода и новорожденного [5- 7]. Установлена значительная связь между низким содержанием витамина D в организме беременных женщин и повышенным риском осложнений во время беременности [8, 9]. Витамин D играет иммуномодулирующую роль, которая способствует полноценной имплантации путем ослабления децидуальной функции Т-клеток [10]. Известно, что витамин D регулирует ключевые целевые гены, связанные с правильной имплантацией плаценты, а также имеет существенное значение для поддержания беременности через его влияние на метаболизм кальция в миометрии. Материнский (децидуальный) и плацентарный (трофобластический) компоненты плаценты имеют рецепторы к витамину D. Предполагают, что

рецепторы к витамину D могут играть роль в управлении метаболизмом витамина во время беременности. Развитие и формирование плаценты играют важную роль в благополучном течении беременности, и материнский дефицит витамина D может обусловить неблагоприятные исходы.

В этиологии и патогенезе преэклампсии - «болезни загадок и предположений» остается еще много неясного, в результате чего, с одной стороны, к группе риска развития ПЭ во время беременности безосновательно относят женщин с нормальным течением беременности, а с другой - не уделяют должного внимания пациенткам с атипично протекающими осложнениями. В настоящее время «стертое», или атипичное, течение преэклампсии наблюдается более чем у 50% женщин, при этом отмечен существенный рост тяжелых его форм [2, 4, 8].

Механизмы, через которые дефицит витамина Д в сыворотке может увеличить риск ПЭ: витамин Д - мощный эндокринный супрессор биосинтеза ренина, способен предотвращать гипертонию через подавление ренинангиотензиновой системы и пролиферации клеток гладких мышц сосудов, снижает уровень инсулина в крови, улучшает эндотелиально зависимую вазодилатацию и препятствует антикоагулянтной активности, активная форма витамина Д регулирует транскрипцию и функцию генов, связанных с ивазией трофобласта, нормальной имплантацией и ангиогенезом [9, 10].

Одной из основных особенностей патогенеза ПЭ - материнская эндотелиальная дисфункция, которая является результатом нарушения ангиогенеза и пониженной способностью к восстановлению эндотелия. Витамин Д улучшает ангиогенные свойства эндотелиальных клеток-предшественников. Этими данными можно объяснить положительное влияние витамина Д3 на снижение риска ПЭ [10].

Выявление групп риска, своевременная медикаментозная профилактика развития ПЭ - приоритетная задача перинатологии. Витамин D имеет отношение к «истокам развития», влияет на программирование плода и новорожденного, развитие и последующий риск заболеваний в детстве и взрослой жизни. Активные формы витамина D играют решающую роль в различных биологических процессах, включая регуляции клеточного роста, дифференцировки и метаболические модуляции. Принято считать, что дефицит витамина D является всемирной проблемой здравоохранения, которая затрагивает широкий спектр острых и хронических заболеваний. Это может иметь огромное влияние на стратегию общественного здравоохранения в профилактике серьезных заболеваний. Исследования патогенетических вариантов развития ПЭ, как и этиологических факторов, а именно инициальных звеньев данного заболевания, в полном смысле слова единичны, не обобщены, остаются дискутабельными, требуют дальнейшего изучения [5, 6].

Материалом исследования явилась периферическая кровь беременных. Изучены содержание витамина Д, витамин Д связывающего белка и эндотелина-1-38 в сыворотке крови. Уровень витамина Д, витамин Д связывающего белка и эндотелина-1-38 исследовали методом иммуноферментного анализа наборами фирмы BIOMEDICAGRUPPE (Германия). Статистическую обработку результатов исследования проводили с помощью пакетов программы StatisticaforWindows (версия 6.1) методами параметрической и непараметрической статистики (критерии Стьюдента, Манна - Уитни).

Результаты исследования. Согласно полученным результатам, у беременных с ПЭ тяжелой степени выявлен выраженный дефицит витамина Д, содержание его в сыворотке крови составило 10,7±0,6 нг/мл ($p \geq 0,01$). У женщин контрольной группы - 17,6±0,3 нг/мл ($p \geq 0,01$).

Нами также было изучено содержание в сыворотке крови уровня витамин Д связывающего белка в основной группе беременных, так как метаболизм витамина Д связан с витамин Д связывающим белком и, кроме того, витамин Д связывающий белок является маркером риска развития полиорганной недостаточности. Его уровень в сыворотке крови составил 480,5±1,4 мкг\мл ($p \geq 0,01$). У женщин контрольной группы - 401±1,2 мкг/мл ($p \geq 0,01$).

В патогенезе ПЭ особое значение уделяется вазоконстрикции, поэтому нами было принято решение исследовать содержание эндотелина, который вызывает длительное сокращение артерий и некоторых вен, стимулирует превращение ангиотензина-I в ангиотензин-II, а также образование ряда простагландинов, усиливает высвобождение некоторых факторов роста. Содержание эндотелина - 1-38 у женщин с преэклампсией составило 1,01±0,7 пмоль/л. У женщин контрольной группы - 0,05±0,02 пмоль/л. Проанализировано течение беременности у пациенток с ПЭ. По данным наших исследований, ранний токсикоз наблюдался у 8 (23,6%); признаки ретрохориальной гематомы по результатам УЗИ - у 11 (31,9%); угроза прерывания беременности - у 16 (46,4%); плацентарная

недостаточность на сроке 22-24 недели была - у 14 (40,6%), на сроке 32 недели - у 26 (75,4%); у 23,6% женщин были обнаружены явления плацентита, у 7 (20,3%) - многоводие, у 13 (37,7%) - гипо- и гиперплазия плаценты; преждевременная отслойка нормально расположенной плаценты была диагностирована у 7 пациенток (20,3%).

У пациенток с ПЭ была выявлена различная степень тяжести - у 22 (63,8%) была ПЭ умеренная, у 13 (36,2%) - тяжелая.

При изучении внутриутробного состояния плодов было выявлено, что при доплерометрии у 21 (60,9%) в конце беременности обнаружено снижение маточно-плацентарного и плодно-плацентарного кровотока. При кардиотокографии наблюдались изменения сердечной деятельности плода у 63,8% пациенток.

Нами проанализированы особенности течения родов у женщин с преэклампсией - только у 11 пациенток (31,9%) ($p<0,05$) наблюдалось физиологическое течение родов. У 7 (20,3%) было выявлено затяжное течение родов вследствие слабости родовых сил, у 1 (2,9%) - дискоординация родовой деятельности.

В родах возникли следующие осложнения: преждевременная отслойка нормально расположенной плаценты - у 2(5,8%), упорная слабость родовых сил - у 2 (5,8%), угрожающая асфиксия плода - у 2 (5,8%).

В послеродовом периоде наблюдались такие осложнения, как гипотоническое кровотечение - у 9 (26,1%), эндометрит - у 11 (31,9%) ($p<0,05$). Оперативно в плановом порядке роды были приняты у 17 пациенток (49,3%), в экстренном порядке - у 7 (20,3%) по показаниям: дискоординация родовой деятельности наблюдалось у 1 (2,9%), преждевременная отслойка нормально расположенной плаценты - у 2 (5,8%), упорная слабость родовых сил - у 2 (5,8%), угрожающая асфиксия плода - у 2 (5,8%).

При оценке состояния новорожденных детей у пациенток с ПЭ было установлено: в удовлетворительном состоянии родилось 34,0% детей ($p<0,01$). Церебральная ишемия 1 степени наблюдалась у 38,0% ($p<0,01$); 2 степени - у 5 (14,5%); 3 степени - у 2 (5,8%). Синдром задержки роста плода 1 степени наблюдался у 17 новорожденных (49,3%); 2 степени - у 5 (14,5%). Синдром гипервозбудимости выявлен у 8 (23,2%), ВЖК - у 7 (20,3%), кефалогематома - у 5 (14,5%), гипербилирубинемия - у 12 (34,8%), внутриутробная инфекция - у 9 (26,1%).

Сравнительный анализ состояния новорожденных выявил, что у новорожденных у пациенток с ПЭ гипоксия плода наблюдалась в 2,75 раза чаще, чем в контрольной группе. У женщин с ПЭ наблюдался высокий процент неблагоприятных перинатальных исходов, поэтому необходимо проводить профилактические мероприятия, направленные на снижение уровня перинатальных осложнений у новорожденных, патологических проявлений в раннем и позднем неонатальном периоде, что, конечно же, повлияет на уровень заболеваемости и смертности новорожденных в период младенчества.

Таким образом, можно утверждать что дефицит витамина Д является фактором риска развития ПЭ, повышение уровня витамина Д, связывающего белка подтверждает наличие полиорганной недостаточности, что является также фактором риска акушерских осложнений. Повышенное содержание эндотелина в сыворотке крови обусловливает повышение артериального давления. Материнский статус витамина D очень важен в профилактике осложнений течения беременности.

Библиографический список:

1. Jolliffe D.A., Hanifa Y., Witt K.D., Venton T.R., Rowe M., Timms P.M., Hypponen E., Walton R.T., Griffiths C.J., Martineau A.R. Environmental and genetic determinants of vitamin D status among older adults in London, UK. J Steroid Biochem Mol Biol. 2016 Nov; 164:30-35

2. Van den Berg H. Bioavailability of vitamin D. Eur J Clin Nutr. 1997;51:Suppl 1:S76-9

3. Wagner D., Sidhom G Whiting S.J., Rousseau D., Vieth R. The bioavailability of vitamin D from fortified cheeses and supplements is equivalent in adults. J Nutr. 2008; 138:1365-71.

4. Forrest S.A., Yada R.Y., Rousseau D. Interactions of vitamin D3 with bovine beta-lactoglobulin A and beta-casein. J. Agric Food Chem.2005; 53:8003-9.

5. Johnson J.L., Mistry V.V., Vukovich M.D., Hogie-Lorenzen T., Hollis B.W., Specker B.L. Bioavailability of vitamin D from fortified process cheese and effects on vitamin D status in the elderly. J Dairy Sci. 2005; 88:2295-301.

6. Jakobsen J. Bioavailability and bioactivity of vitamin D3 active compounds — Which potency should be used for 25-hydroxyvitamin D3? Int Congr Ser. 2007;1297:133-42.

7. Grossman R.E., Tangpricha V. Evaluation of vehicle substances on vitamin D bioavailability: A systematic review. Mol Nutr Food Res. 2010;54:1055-61

8. Calvo M.S., Whiting S.J., Barton C.N. Vitamin D fortification in the United States and Canada: current status and data needs. Am J Clin Nutr. 2004; 80:1710S-6S.

9. McDermott C.M., Beitz D.C., Littledike E.T., Horst R.L. Effects of dietary vitamin D3 on concentrations of vitamin D and its metabolites in blood plasma and milk of dairy cows. J Dairy Sci. 1985; 68:1959-67.

10. Hayes A., Duffy S., O'Grady M., Jakobsen J., Galvin K., Teahan-Dillon J., Kerry J., Kelly A., O'Doherty J., Higgins S., Seamans K.M., Cashman K.D. Vitamin D-enhanced eggs are protective of wintertime serum 25-hydroxyvitamin D in a randomized controlled trial of adults Am J Clin Nutr. 2016 Sep;104(3):629-37.

Сапарбаева Насиба Рахимбаевна
Ассистент кафедры акушерства и гинекологии Ургенчского филиала Ташкентской медицинской академии, Республика Узбекистан

Saparbayeva Nasibac Rakhimbayevna
assistant of the chair «Obstetric and gynecology» of Urgench branch of Tashkent Medical academy, 201000 Uzbekistan Khorezm region, Urgench city, Al-Khorezmy street, 28.

УДК 618.2:618.396-06:576

ОСНОВНЫЕ ПРИНЦИПЫ ВЕДЕНИЯ БЕРЕМЕННЫХ ЖЕНЩИН С ПАТОЛОГИЕЙ ШЕЙКИ МАТКИ

BASIC PRINCIPLES OF MANAGEMENT OF PREGNANT WOMEN WITH CERVICAL PATHOLOGY

Аннотация. Цель исследования: выявить распространенность заболеваний шейки матки у беременных женщин, определить частоту папилломавирусной инфекции и предложить перечень мероприятий по ведению таких пациентов.

Abstract. Management of pregnant women with cervical pathology. The aim of our research was to identify the prevalence of cervical disease in pregnant women to determine the frequency of human papillomavirus infection. The research allows us to turn to the complex survey of pregnant women with cervical disease gynecological examinations: colposcopy, cytology (by histological indications) and bacteriological studies.

Ключевые слова: беременность, шейка матки, лабораторная диагнстика, папилломавирусная инфекция (ПВИ), рак шейки матки.

Key words: pregnancy, HPV infection, cervical cancer, laboratory diagnosis.

Abstract. Management of pregnant women with cervical pathology. The aim of our research was to identify the prevalence of cervical disease in pregnant women to determine the frequency of human papillomavirus infection. The research allows us to turn to the complex survey of pregnant women with cervical disease gynecological examinations: colposcopy, cytology (by histological indications) and bacteriological studies.

Актуальность. Заболевания, ассоциированные с вирусом папилломы человека (ВПЧ), являются одной из важнейших проблем в акушерстве и гинекологии [2,4,8]. В связи с резким ростом инфицированности населения ВПЧ, значительной его контагиозностью и способностью вызывать злокачественную патологию диагностика и лечение заболеваний, ассоциированных с ПВИ, привлекает внимание врачей различных специальностей [3,5]. Согласно данным ВОЗ, ПВИ является самой распространенной инфекцией, и значимой проблемой общественного здравоохранения [1,4]. На сегодняшний день доказано, что ПВИ является ведущей причиной рака шейки матки [6,8]. При инвазивном раке шейки в 95-100% случаев выявляется ВПЧ.

Распространенность инфицирования ВПЧ среди беременных варьирует, по разным данным, от 10 до 42%. Общеизвестно беременность вызывает временное снижение клеточного иммунитета, что способствует клинической манифестации вирусной инфекции. Согласно рекомендациям ВОЗ при описании патологии шейки матки используют два основных термина: дисплазия шейки матки и цервикальная интраэпителиальная неоплазия (ЦИН) [6,7,8].

Цель исследования: выявить распространенность заболеваний шейки матки у беременных женщин, определить частоту папилломавирусной инфекции и предложить перечень мероприятий по ведению таких пациентов.

Материал и методы исследования: За период с 2012 по 2015 гг было обследовано 6000 женщин репродуктивного возраста. Среди них выявлены пациенты с различными заболеваниями шейки матки: с эктопией 1232 (20,5%), с простой лейкоплакией без атипии 512 (8,5%), с гипертрофией и деформацией шейки матки в сочетании с эктропионом и наботовыми кистами 467 (7,7%), с эндометриозом шейки матки и наботовыми кистами 76 (1,2%). У 1012 (16,8%) обследуемых женщин шейка матки без видимой патологии. Возраст наблюдаемых варьировал от 17

до 42 лет. При массовом профилактическом осмотре из 6000 женщин мы отобрали 250 беременных с патологией шейки матки.

При первичном осмотре, кроме общеклинического обследования всем пациенткам выполнялись цитологическое, бактериологическое, кольпоскопическое исследования, а также диагностика хламидийной, микоплазменной, уреаплазменной, герпетической, цитомегаловирусной и папиломавирусной инфекции методом ПЦР с типированием ВПЧ. При наличии III и IV степени чистоты мазков выполнялось бактериологическое исследование влагалищного содержимого и отделяемого шейки матки для определения видовой принадлежности микроорганизмов и их чувствительности к антибиотикам.

Кольпоскопия осуществлялась кольпоскопом 7,5-, 15-, 30- кратным увелечением. Биопсия шейки матки с последующим гистологическим исследованием выполнена строго по показаниям для уточнения диагноза у 36 (14,4%) беременных женщин с аномальной кольпоскопической картиной. Трансабдоминальная и трансвагинальная эхография органов брюшной полости и малого таза осуществляли в режиме реального времени по стандартным общепринятым методикам. Объем и количество проведенных исследований представлены в таблице 1.

Таблица №1

Методы исследования беременных женщин

№	Методы исследования	Число больных	
		Абсол.	Относ.
1.	Гинекологический осмотр	6000	100%
2.	Цитологические исследования	6000	100%
3.	Бактериологические исследования	250	4,1%
4.	Бактериоскопические исследования	85	1,4%
5.	Кольпоскопия	250	4,1%
6.	Биопсия шейки матки с гистологическим исследованием	36	0,6%
7.	Обследование методом ПЦР	44	0,7%
8.	УЗИ органов брюшной полости и малого таза	250	4,1%

После полного клинического обследования пациенток и выставления окончательного диагноза патологии шейки матки определялась тактика ведения больных по отношению к беременности и патологии шейки матки. Для этого разработан алгоритм обследования больных с патологией шейки матки с динамическим мониторингом. При первичном осмотре обследованные предъявляли следующие жалобы: бели - беспокоили 43,7% наблюдаемых, зуд влагалища 27,4%, боли различной локализации 5,7%. У каждой второй беременной в прошлом выявлена эктопия шейки матки, реже лейкоплакия (4,1%) и деформация шейки матки (2,7%) по поводу указанных заболеваний 63 (25,5%) женщины получали с применением различных методов:

ДЭП – 15(6%) женщин
Консервативная терапия – 38 (15,2%)
Криодеструкция -7 (2,8%)
Лазерная терапия – 5 (2%)

Длительность от момента его выявления у большинства пациенток (72,5%) составляла менее 5 лет.

Обсуждение результатов исследования:

Анализ перенесённой гинекологической патологии показал наличие компонентов различной этиологии у 32,4% пациенток, хронического воспаления придатков у 37,7%. Миома матки в прошлом у 12,4% по поводу которой получали консервативную терапию. Гистероскопия и раздельное выскабливание по поводу нарушения менструального цикла произведены в прошлом 21(8,4%) беременной, из них у 6 (2,4%) был диагностирован аденомиоз, у 7 (2,8%) полип эндометрия, у 8 (3,2%) гиперплазия эндометрия; всем с целью коррекции гормонального статуса проведена гормонотерапия с положительным эффектом.

Оценивая информативность всех используемых методов диагностики можно отметить, что данные осмотра при помощи зеркал позволяли диагностировать гипертрофию и деформацию шейки матки (у 28 %), двуручное исследование позволило диагностировать помимо беременности наличие субсерозных миоматозных узлов (3%), кольпоскопия дала возможность во всех наблюдениях подтвердить нормальную и патологическую шейку матки. Выявлены воспалительные, доброкачественные, предраковые заболевания шейки матки и рак, при наличии атипической васкуляризации эпителия помимо цитологического выполнено гистологическое исследование биопсийного материала.

Определяя диагностическую значимость ультразвукового сканирования мы установили, что метод позволяет точно определить размеры шейки матки, выявить наботовы кисты в толще шейки матки, оценить их характер, размеры, глубину залегания, что влияет на выбор метода лечения, изучить состояние беременной матки, срок гестации, сердцебиение плода, а также состояние яичников. УЗИ позволило уточнить структуру матки и эндометрия, выявить миоматозные узлы, наличие яичниковых образований, гипоэхогенной или неоднородной структуры характерные функциональной кисте или доброкачественной опухоли яичника.

При цитологическом исследовании мазков из шейки матки у беременных женщин выявлены цитограммы воспаления, вирусного поражения, фоновых и доброкачественных процессов и предраковых состояний (CIN).

Цитологические признаки дисплазии (CIN) были выявлены у 150 беременных. Все пациентки в зависимости от степени дисплазии разделены на 3 группы (основная группа):

1. А-подгруппа – 85 (56,6%) пациенток с дисплазией шейки матки лёгкой степени (CIN I)
2. В-подгруппа – 45 (30%) беременных с дисплазией шейки матки средней степени (CIN II)
3. С-подгруппа – 20 (13,3%) пациенток, у которых беременность наступила после инвазивных методовлечения цервикальных интраэпителиальных неоплазий шейки матки (CIN III).

В контрольную группу вошли 100 беременных женщин без патологии шейки матки.

Средний возраст беременных женщин составил 28,0±6,2 лет. В основной группе первобеременными были 60 (40%), повторно беременными 34 (22,6%), более 3-х беременностей в анамнезе было у 56 (37,4 %) женщин. В контрольной группе первобеременными были 33 (33%), повторно беременными 35 (35%), более 3-х беременностей в анамнезе было у 32 (32%) женщин (табл. № 2). По этим данным видно, что паритет не оказывал существенного влияния на развитие данной патологии.

Таблица №2.

Показатели генеративной функции обследованных женщин

Данные анамнеза	Основная группа (n=150)	Конрольная группа (n=100)
Первобеременные	60-(40,0 %)	33-(33 %)
Повторнобеременные	34-(22,6 %)	35-(35 %)
Многорожавшие	56-(37,4%)	32-(32 %)

Изучение анамнеза женщин всех групп показало высокую частоту ЭГЗ, гинекологическую заболеваемость, осложненное течение предыдущих беременностей.

Изучая гинекологический анамнез, мы пришли к выводу, что основной патологией у обследованного контингента явилось наличие воспалительных заболеваний полового тракта. Среди них преобладали ИППП от 63,7% до 51,3%, эндометриты выявлены у 45,6% женщин, хронические аднекситы от 10,8%. У 60,7% пациенток наблюдается сочетание нескольких нозологических форм.

У 34 повторно беременных женщин основной группы имело место 52 беременностей, из них 37 (71,1%) - закончились срочными родами, 11 (21,1%) - самопроизвольными выкидышами в различные сроки гестации, 3 (5,7%) – артофициальными абортами и в одном случае (1,9%) – имело место неразвивающаяся беременность. Разрывы шейки матки в родах наблюдались у 11 (21,1%) пациенток.

У всех пациенток взяты мазки из шейки матки на PAP-тест и формированы основная и контрольная группы. Пациенткам также выполнена кольпоскопия и УЗИ с целью выявления сопутствующей патологии.

Вторым этапом беременные распределены по группам, в зависимости от выявленной патологии:

1 группа – 21 (8,4%) беременных с признаками невынашивания.

2 группа – 36 (14,4%) беременных с ФПН.

3 группа – 21 (8,4%) беременных с урогенитальной инфекцией.

У 18 (7,2%) беременных выявлен ВПЧ. При бактериоскопическом исследовании мазков содержимого влагалища и шейки матки нами выявлено, что у 50,3% пациенток выявлены *staphylococcus epidermidis* (38,3%), streptococcus aureus (17,9%). При обследовании методом ПЦР HPV выявлен у 12% наблюдаемых, цитомегаловирус – у 8,4%, микоплазмы у 12%, хламидии у 26,5%, HPV высокого онкогенного риска (типы 16, 18, 33, 45) встречались у 3,4%.

Последовательность лечебных мероприятий включала: антибактериальную терапию, иммунотропную терапию, противогриппозную терапию. Выбор метода лечения шейки матки осуществляли в зависимости от данных кольпоскопии, УЗИ и данных цитологического (гистологического) исследования мазков (биоптатов) шейки матки.

ВЫВОДЫ. Таким образом, полученные результаты позволяют рекомендовать нам включать в комплекс стандартного обследования беременных с заболеваниями шейки матки гинекологические исследования, кольпоскопию, цитологическое (по показаниям гистологическое) и бактериологическое исследования. УЗИ позволяет выявить не только беременность, но и наличие сопутствующих патологий шейки, тела матки, яичников, а также оценить состояние эндометрия, миометрия и более точно определить характер изменений.

Библиографический список:

1. Клинико-морфологические особенности папилломавирусной инфекции гениталий у женщин / С.И.Роговская, Л.С.Ежова, В.Н.-Прилепская, Н.И. Кондириков // Гинекология. 2004. - №2. - С. 28-29.

2. Костава М.Н., М.Н.Роговская С.И. Возможности терапии папилломавирусной инфекции // Рус мед журн. 2009; 17(1) 9-16.

3. Прилепская В.Н., Заболевания шейки матки, влагалища, вульвы.М.:МЕД пресс-информ, 2005.

4. Роговская С.И. Папиломавирусная инфекция у женщин и патология шейки матки в помощь практикующему врачу. Изд.2-е М.:ГЭОТАР – Медиа, 2008. 192 с.

5. Трушина О. И., Новикова Е.Г. «Профилактика рака шейки матки: взгляд в будущее». //Рос онкологический журнал-2005, №1 , с. 45-51.

6. Boulet G.A., Horvath C.A., Bergmans S. et al. Human Papilomavirus in cervical cancer screening: important role as biomarker // Cancer epidemiol Biomarkers Prep. 17: 810-817. 2008.

7. Calinisan J.H., Chan S.R., King A., Chan P.J. Human papillomavirus and Blastocyst Apoptosis Cervical Cancer control, priorities and directions. // Int O Cancer. 2004. - Vol. 108. - P. 329-333.

8. CDC reports 2006-2008, включительно «Sexually Transmitted Diseases Treatment Guidelines, 2006». // MMWR. 2010. - Vol. 55. - P.62-67.

Дусчанова Зайнаб Атабаевна
Ассистент кафедры Акушерства и гинекологии Ургенчского филиала Ташкентской медицинской академии.

Dushanova Zaynab Atabayevna
assistant of the chair of «Obstetric and Gynecology" of Urgench branch of Tashkent Medical academy, 201000 Uzbekistan, khorezm region, Urgench city, Al-Khorezmy street, 28.
E-mail: duschanova_zaynab@mail.ru

УДК 61.616-001.616.9

ПРЕДМЕНСТРУАЛЬНЫЙ СИНДРОМ У ЖЕНЩИН РЕПРОДУКТИВНОГО ВОЗРАСТА

PREMENSTRUAL SYNDROME IN WOMEN OF REPRODUCTIVE AGE

Аннотация: Предменструальный синдром (ПМС) является патологическим симптомом, который значительно снижает качество жизни женщины. Этиология и патогенез на сегодняшний день недостаточно изучены, но выявлены диагноз, лечение и профилактика, которые должны быть соблюдены. Лечение ПМС следует дифференцировать с учетом общего и репродуктивного здоровья женщины, сопутствующих заболеваний, степени тяжести МСП, переносимости терапии и т..

Abstract: The premenstrual syndrome (PMS) is a pathological symptom that significantly reduces the quality of a woman's life. The etiology and pathogenesis to date have not been sufficiently studied, but the diagnosis, treatment and prevention that are to be complied with have been identified. The treatment of the PMS should be differentiated, taking into account the overall and reproductive health of the woman, the concomitant diseases, the degree of severity of ICP, the portability of therapy, etc.

Ключевые слова: предменструальный синдром; эпидемиология; этиология; классификация; диагностика; лечение; оценка тяжести.

Key words: premenstrual syndrome; epidemiology; etiology; classification; diagnostics; treatment; severity assessment.

Предменструальный синдром (ПМС) - патологический симптомокомплекс, который значительно снижает качество жизни женщины. Этиология и патогенез его до настоящего времени изучены недостаточно. ПМС характеризуется физическими и психоэмоциальными проявлениями, которые нарушают соматическое и психическое состояние больных, могут приводить к снижению работоспособности, отражаются на всей сфере коммуникативных отношений в профессиональной и личной жизни и тем самым создают условия для нервно-психической дизадаптации женщин. Распространенность ПМС высокая: заболевание отмечается у 20-80% женщин репродуктивного возраста, у 5-10% пациенток – в тяжелой форме [2,7]. Проявления ПМС приводят женщин детородного периода к временной утрате трудоспособности.

С учетом низкой медицинской активности некоторых женщин, в результате которой уже в течение первых лет активного фертильного периода жизни у каждой третьей женщины имеются нарушения репродуктивного здоровья, представляется актуальным проведение исследования, **целью** которого явилось разработка рекомендации по повышению качества жизни женщин с предменструальным синдромом.

Материал и методы исследования.

Обследованы 520 женщин в возрасте 18-28 лет (в среднем 23,8±1,4 года). У 96 (18,46%) женщин был выявлен ПМС, они составили основную группу. Остальные 424 (81,53%) опрошенных, у которых предменструальная симптоматика отсутствовала, вошли в контрольную группу. Обе группы были сравнимы по возрастным параметрам ($p>0,05$). В исследование включали женщин с отсутствием органической патологии центральной нервной системы и психических заболеваний; не использовавших гормональные контрацептивы в течение, как минимум, последних 3 месяцев до исследования.

Было проведено анкетирование по разработанному алгоритму в высших учебных заведениях г. Ургенча Хорезмской области за период 2013–2016 гг. Оценивали влияние предрасполагающих факторов в возникновении ПМС. Оценку формы и тяжести ПМС проводили на основе шкалы

«Оценка формы и тяжести ПМС» (модифицированная шкала Г.П. Королевой) [6] после наблюдения за пациентками в течение двух – трех менструальных циклов с помощью календаря предменструальных симптомов (MDQ – Menstrual Distress Questionnare). Форму ПМС определяли по преобладанию симптомов какой-либо группы: а) нейропсихическая; б) вегетососудистая; в) обменно-эндокринная; г) трофическая; д) смешанная.

Тяжесть каждого симптома исчислялась по 4-балльной шкале. Выделяли следующие степени тяжести ПМС: 4–21 балл – легкая степень, 22–51 – средняя, 52 и более – тяжелая. Полученные данные были обработаны методами описательной статистики и представлены в виде среднего±стандартного отклонения и обработаны с использованием прикладной программы Microsoft Exel. Математические методы обработки данных включали статистический, корреляционный анализы, методы клинической эпидемиологии. Для определения значимости различий сопоставляемых величин использовали t-критерий Стьюдента и точный критерий Фишера. За уровень статистической достоверности принимали $p<0,05$.

Результаты исследования и обсуждение. При анализе вероятных причин развития ПМС удалось выявить следующие факторы риска: проживание в промышленных и административных центрах, что было подтверждено преобладанием в основной группе городских девушек, составивших 86 (89,58%) человек [5]. В контрольной группе данной тенденции не наблюдалось – распределение было почти равномерным: городские девушки составили 245 (57,78%), а сельские – 179 (42,22%) человек. При оценке семейного анамнеза была доказана наследственная предрасположенность к возникновению ПМС, что не противоречит данным литературных источников [5]; 58 (60,42%) женщин основной группы констатировали наличие симптомов ПМС у родственниц первой генерации; 53 (55,2%) девушки указали на наличие гипертонической болезни у матери, а у 49 (51,04%) девушек матери страдали мигренями. В контрольной группе данная тенденция не прослеживалась: наличие ПМС у родственниц отметили только 38 (8,96%), наличие в анамнезе у матери гипертонической болезни – 97 (22,87%) и мигреней – 67 (15,8%) девушек.

Оценка анамнеза показала достоверные различия в обеих группах ($p<0,05$): более половины женщин в первой группе – 53 (55,2%) и четверть девушек во второй группе – 105 (24,76%) являлись студентками, остальные девушки были сотрудниками и работницами различных подразделений ВУЗа лабораторий, библиотек и т.д. Частые стрессовые ситуации отметили 61 (63,54%) девушек основной группы и только 81 (19,1%) девушек контрольной группы; повышенное эмоциональное напряжение или неблагоприятный микроклимат в семье или в учебном заведении – 45 (46,87%) и 76 (17,9%) подростков соответственно; на повышенные интеллектуальные нагрузки указали 87 (90,63%) и 218 (51,41%), на многочасовую работу за компьютером в непрерывном режиме – 81 (84,38%) и 213 (50,23%) девушек соответственно. Оценка профессионального анамнеза позволила утверждать, что учеба в ВУЗах, повышенные интеллектуальные нагрузки, частые стрессовые ситуации являются факторами риска развития ПМС, что соответствовало данным литературы [5].Было выявлено, что многочасовая работа за компьютером также относится к предрасполагающим факторам в развитии ПМС.

При анализе менструальной функции было выявлено: средний возраст менархе обследуемых девушек составил 13,2±1,3 года, не отличался во всех группах исследования (12,9±1,1; 13,4±1,4 года) ($p>0,05$) и соответствовал популяционной норме. Становление менструальной функции является интегрированным показателем состояния системы репродукции. Частота нормального ее становления в основной группе была достоверно выше – 71 (73,96%), чем в контрольной – 196 (46,23%) ($p<0,05$). Регулярный менструальный цикл (МЦ) отмечался у 85 (88,54%) девушек первой группы со средней продолжительностью 26,3±2,4 дня и у 289 (68,16%) подростков второй группы со средней продолжительностью 29,4±2,9 дня. Преобладание регулярного МЦ у девушек с наличием ПМС не противоречит патогенезу развития данного заболевания на фоне регулярного овуляторного МЦ, что не отличается от сообщений некоторых авторов [6].

Из анамнеза в основной группе констатировалось большее число абортов – 15 (15,63%), в том числе 4 (4,16%) в сроке более 12 нед и 5 (5,21%) самопроизвольных прерываний беременности, по сравнению с контрольной: 36 (8,49%) абортов, в том числе 2 (0,47%) в сроке более 12 нед и 6 (1,42%) самопроизвольных прерываний беременности. Патологическое течение беременности и родов в анамнезе в основной группе имело место у 5 (5,21%) из 6 (6,25%) девушек, что соответствовало в 2 (2,1%) случаях антенатальной гибели плода, в 2 (2,1%) – маточному кровотечению, в 1 (1,04%) – ручному отделению последа, в то время как в контрольной группе при наличии 7 (1,65%) родов в 1

(0,24%) случае возникла слабость родовой деятельности (p<0,05). Две девушки основной группы отметили в анамнезе послеродовую депрессию. Статистические данные акушерского анамнеза подтверждают, что наличие ранних беременностей, абортов, патологическое течение беременности и родов может увеличивать риск развития ПМС, что не противоречит литературным источникам [6].

В структуре гинекологических заболеваний ведущее место в обеих группах занимали воспалительные заболевания органов малого таза: у 29 (30,21%)женщин основной группы и у 121 (28,54%) девушки контрольной группы имелась патология шейки матки в виде цервицита или псевдоэрозии: 26 (27,2%) и 113 (26,65%) соответственно (p>0,05);данная патология не увеличивала риск возникновения ПМС. По данным анамнеза, достоверная разница была выявлена при наличии дисменореи: преимущественно данная патология отмечалась у женщин основной группы, что составило 39 (40,62%) по сравнению с контрольной группой – 101 (23,82%) (p<0,05), при этом 28 (29,17%) женщин отметили возникновение данной патологии с начала менархе до развития симптоматики ПМС. В то же время нарушение МЦ и дисфункция яичников, наоборот, снижали риск возникновения ПМС.

При изучении соматических заболеваний женщин с ПМС выявлено, что наиболее частой патологией – в 41 (42,7%) случае явились заболевания вегетативной нервной системы в виде нейроциркуляторной дистонии, которая отмечалась до менархе, в 27 (28,13%) – дисфункция щитовидной железы, заболевания желудочно-кишечного тракта. К предрасполагающим факторам развития ПМС относится и высокий инфекционный индекс в пубертатном периоде (пять и более инфекционных заболеваний в год) у 63 (65,62%) подростков основной группы по сравнению с 191 (45%) в контрольной группе; черепно-мозговые травмы и сотрясения головного мозга – у 17(17,7%) и 34 (8%) соответственно, что соответствует литературным данным [4]. Характер и частота заболеваний сердечно-сосудистой, костно-мышечной, дыхательной систем, органов зрения, мочевыделительной системы у пациенток с ПМС не отличалась от аналогичных данных в популяции, и в результате регрессионного анализа не являлись факторами риска в возникновении ПМС.

В процессе исследования мы установили, что проявление первых симптомов ПМС приходится на возраст 15,7±1,8 года, а длительность заболевания в среднем составила 2,3±0,3 года. Тем не менее, до проведения настоящего исследования диагноз ПМС не был поставлен ни одной исследуемой женщине. На основании полученных данных было отмечено преобладание нейропсихической формы ПМС у 41 (42,7%) женщины, и обменно-эндокринной формы ПМС у 28 (29,18%). Реже отмечались смешанная форма ПМС – 18 (18,75%) случаев, вегето-сосудистая – 6 (6,25%), трофическая – 3 (313%).

Нейропсихическая форма ПМС у девушек включала следующую аффективную симптоматику: раздражительность, повышенную конфликтность, озлобленность – 73 (76,04%) случая; эмоциональную лабильность – 71 (73,96%); снижение интереса к повседневной деятельности – 64 (66,67%); депрессию, подавленность, ненужность – 55 (57,29%); повышенную сонливость – 52 (54,17%); плаксивость – 51 (53,13%); повышенную утомляемость, слабость – 49 (51,04%); беспокойство, тревожность – 48 (50,00%); агрессивность – 47 (48,95%); снижение концентрации внимания – 44 (45,83%); снижение памяти – 38 (39,58%); нарушение сна – 32 (33,33%).

Таким образом, в развитии различных клинических форм предменструального синдрома играют роль: а) усиление функциональной активности желтого тела в лютеиновую фазу менструального цикла, проявляющееся повышением эстроген-прогестеронового соотношения без снижения уровня прогестерона в крови.

Вышеизложенное является обоснованием для оптимизации раннего прогнозирования и диагностики ПМС еще в подростковом возрасте для своевременного оказания медицинской помощи женщинам и девушкам в целях предотвращения возникновения и прогрессирования данного заболевания.

Библиографический список:

1. Аганезова Н.В., Сливанкова Е.В., Линде В.А. Влагалищная гормональная контрацепция: лечебные эффекты при предменструальном синдроме, безопасность и приемлемость // Пробл. репрод. – 2007.Т. 13, № 3. С.32—41.

2. Межевитинова Е.А., Прилепская В.Н. Предменструальный синдром // Гинекология. – 2002. – Экстра-выпуск. – С. 3–8.

3. Тарасова М.А., Лекарева Т.М. Применение оральных контрацептивов с дроспиреноном в лечении предменструального синдрома // Гинекология. – 2006. – Экстра-выпуск. – С. 7—10.

4. Татарчук Т.Ф., Сольский Я.П. Эндокринная гинекология (клинические очерки). – Киев.: Заповіт, 2003. – Ч. 1. – С. 297–300.

5. Тихомиров А.Л., Олейник Ч.Г. Предменструальный синдром // Трудный пациент. – 2004. – Т. 2, № 2. С. 12–14.

6. Уварова Е.В., Хащенко Е.П. Гипоталамическая дисфункция: этиопатогенез и клиника. – 2010. - № 1 с. 65-76.

7. Beck L.E. The premenstrual syndrome // Obstet. and Gynecol. – 1990. – Vol. 130. – P. 4–17.

Besarion Chakhvadze
MD (with honors), PhD. SurgeonTilisi State Medical University. MD (with honors), PhD. Surgeon, Head of Quality Assurance Department at Healthcare Center, MEDINA". Surgeon, Vice-chief of the department of surgery at Batumi Republican Clinical Hospital
Чакхвадзе Бесарион Юрьевич
доктор медицинских наук, врач-хирург, руководитель отдела качества медицинских услуг, заместитель главного врача по хирургии. Центр здоровья «Медина» г. Ватуми, Батумский республиканский госпиталь.

George Chakhvadze
Tbilisi State Medical University. MD (with honors), LLB in international law, Tbilisi State University (with honors). LLM student of Public Law at Caucasus University.
Чакхвадзе Георгий Бесарионович
Бакалавр медицинского права, магистр общественного права
Кавказкий государственный университет. г.Тбилиси. Грузия.

Fedotova Elena
Associate Professor, PhD. Northern State Medical University, Arkhangelsk, Department of surgery, Associate Professor.
Федотова Елена Владимировна
доцент, к.м.н.
Доцент кафедры хирургии, врач-хирург
Северный государственный медицинский университет г. Архангельск.
ГБУЗ АО «Северодвинская городская клиническая больница №2 СМП» г. Северодвинск.

УДК 614.88

ИНФОРМИРОВАННОЕ МЕДИЦИНСКОЕ СОГЛАСИЕ НА ОКАЗАНИЕ МЕДИЦИНСКОЙ ПОМОЩИ И ПРАВОВЫЕ ПРОБЛЕМЫ

INFORMED CONSENT-MEDICAL AND LEGAL PROBLEMS

Аннотация: В Европе и Соединенных Штатах существуют проблемы, влияющие на информированное согласие пациентов. Несмотря на то, что эта концепция имеет многолетнюю историю, в мировом сообществе существуют барьеры для эффективного применения и практики информированного согласия пациентов на медицинское вмешательство. Нередки случаи нарушения стандартов практики, игнорирование требований информированного согласия пациентов. В результате этого возникают судебные процессы, и вполне вероятно, что эта ситуация будет продолжаться, если врачи не будут придерживаться требования информированного согласия для своих пациентов.

Abstract. In Europe and the United States, there are problems that affect the informed consent of patients. Despite the fact that this concept has a long history, in the world community there are barriers to effective application and practice of informed consent of patients to medical intervention. Cases of violation of standards of practice, ignoring the requirements of informed consent of patients are not uncommon. As a result, lawsuits arise, and it is likely that this situation will continue if doctors do not adhere to the requirement of informed consent for their patients.

Ключевые слова: Информированное согласие пациента, медицинская помощь.

Keywords: Informed consent of the patient, medical assistance.

The concept of informed consent goes beyond the act of a physician merely providing the patient with information or the provision of a signature on a piece of paper [6, 776. It needs to act as a guided process or a form of aid for the patient to make a decision that is enlightened. Unfortunately, the USA and Europe have not adhered to these requirements of informed consent as required. It an issue that applies to both the quantity and quality of information patients get from physicians and how effective the process of informed consent is for the patient [6,776-768]. In the current medical practice, informed consent is treated as a mere 'ticking of a box' exercise which means that it is not presented as a critical means through which

patients can understand and evaluate the potential risks and benefits of a particular mode of treatment of medical procedure and its [6,776-768]. Physicians in Europe and the United States may not necessarily adhere to the medical and legal requirements of informed consent thus fail to avail it to their patients.

In Europe, informed consent is a primary determinant for a patient becoming part of any clinical trial or treatment (Grady, 2015). For the region, the concept is enshrined in the declaration of Helsinki and other international regulations including the Oviedo Convention (the European Convention on human rights in biomedicine), the CIOMS guidelines and the Rights of persons with disabilities from the UN Convention (Grady, 2015). The case of Border v. Lewisham and Greenwich NHS Trust (2015) involved the appeal against an order that was passed forward supporting the dismissal of Ms. Border, the claimant's claim for damages suffering clinical negligence while at the Queen Elizabeth Hospital's Emergency Department for a fracture in her right humerus [3,4]. The court granted permission for the claim to be appeal citing that the claimants had decided to sign an informed consent for a particular health procedure, which involved the insertion of a cannula into her left arm to allow for intravenous access. It means that if informed consent for the insertion of the cannula in her arm was absent, the case identified the breach of duty by the physician by inserting the cannula [3].

Informed consent was critical for providing the patient with sufficient information that would have made her able to make the most appropriate decision for her treatment. She would have decided whether to consent to it or not. The court, therefore, dismissed the appeal on the grounds of two reasons, one because Dr. Prenter, who attended to Ms. Border and inserted the cannula in her arm did it without her consent which was a breach of duty on his part [3]. The appeal was further disposed to ensure that the matter was remitted to a different judge who was required to determine the existence of an outstanding issue of causation, establish liability and come to a final determination of damages to be paid to Ms. Border. It is an indication that Ms. Border's case had been appealed by the appellee, Dr. Prenter, the appellee who believed he had performed his duty on the right grounds [3].

When the case was presented to the appeal court, there was a conflict of evidence concerning what transpired during the medical procedure. It was identified that the appellee only went as far as informing the appellant that it was necessary the cannula be inserted in her arm. Ms. Border did not realize what was happening until the procedure was done [3].The judge ruled in favor of Ms. Border through going but her account that the doctor resorted to a quick and silent calculation. Initially, the judge believed that the decision to insert the cannula other than going for the wait and see approach was by practice. During her appeal, the claimant brought forth an aspect of the case she had not revealed during the trial. She stated that the finding of fact revealed the defendant had not obtained her consent before inserting the cannula. The new grounds in the case revealed the breach of duty, which put the case back on trial.

An outstanding case that has changed the practice of informed consent by physicians in Europe is the Montgomery v. Lanarkshire case that took place in 2015 [5,224] Montgomery who had diabetes was allowed to undergo vaginal childbirth, which resulted in her son experiencing complications due to shoulder dystocia, which led to perinatal hypoxic insult and eventually cerebral palsy. The physician did not disclose the risk that was associated with the procedure despite Montgomery asking if the size of the baby would result in any complications [5,224]. She sued the institution and physician for negligence sighting that if she were aware that the procedure would result in the complications, she would have gone for a cesarean section [5,224]. The court's decision favored Montgomery and went against a decision that had been previously made by the House of Lord and stated that patients were to be told what they wanted to know and not what they needed to know. The decision was specifically important for the UK as it overturned the law that had existed since the 1980s and put patients at the risk of the consequences of medical malpractice.

In the case, the Supreme Court reached the decision of rejecting the application of the Bolam test by Montgomery's physician [5,224]. It was based on what the patient would want to know instead of what would be seen as acceptable practice by a body of medical practitioners from anywhere. Montgomery was entitled to sufficient information concerning the procedure she would undergo and the benefits and material risks associated with it and avail the alternative modes of treatment available for the patient. It would them be efficient in her making an informed decision [5,224]. The materiality of the procedure's risks depends on whether a reasonable individual in the position of the patient would attach sufficient risk to the procedure. The material risk of the procedure is often determined from the patient's perspective and not that of the physician [5,224]. The court identified that Ms. Montgomery needed to be informed of the risks of shoulder dystocia and decide whether she wanted to go on with it or not. It, therefore, awarded her five and a quarter million euros as damages.

The history of a patient's right to refuse treatment in the United States dates back to 1891 when one of the two judicial opinions that resulted in its development happened [10]. The union pacific railway co. v. Botsford case happened in 1891 where Botsford sued railroad for the development of a concussion that was due to the negligence of railroad. Railroad filed a request for Botsford's injuries to be examined, but her request was denied [10]. It was because every individual has the sacred right to be in control of the self and his or her own person. Nothing is above this apart from an authority of law that is clear and unquestionable. The Schloendorff v. Society of New York hospital case, which occurred in 1914, also resulted in the establishment of the right of informed consent for every patient [10]. In the case, it was determined that every human being has the absolute right to determine and decide what happens to his or her body. An operation conducted by a physician without the patient's approval is viewed as an assault on the patient, and the physician is liable for damages.

The right to refuse any medical care makes the backbone of the concept of informed consent together with other aspects such as freedom from battery, autonomy, bodily integrity and self-determination (Kumar, 2013). These cases prove that informed consent is a basic principle in law and ethics that requires every physician honor unless when the patient is likely to be harmed without treatment, is unconscious or is incapable of giving informed consent. They marked the beginning of such cases in the United States healthcare system (Kumar, 2013). A more recent case on informed consent took place in 2016 where Teresa Allen who was the appellant swallowed a small nail and was sent to the emergency John Harrison, the appellee and a physician in the emergency room at the Duncan Regional Hospital [1,2]. She was prescribed a high fiber diet to let the nail pass through her digestive system. A few days later she experienced intense vomiting and went to the Southwestern Hospital where she was operated on to remove the nail and had two more surgeries that were necessary due to the initial one [1,2].

She sued the Duncan Hospital and John Harrison for negligence and failure to give her alternatives for her treatment [1,2]. The case however brought about a question of whether the physician needed to get the patients informed consent before carrying out the treatment that is nonsurgical or noninvasive. The question further presented the issue of whether after informing and discussing with the patent treatment procedures he or she recommended, the physician further needed to discuss those that may not be recommended [1,2]. The court concluded that informed consent does not only apply to recommended invasive or surgical treatment options but also to noninvasive or nonsurgical treatment alternatives which are not dependent on the scope of the physician. The physician in the case needed to disclose the medical alternatives that were reasonable for the client whether or not it was the physician's preferred mode of treatment. The court concluded that the mode of treatment that will be administered rests entirely on the patient and not the physician [1,2]. The court however misjudged by holding that the claims made by Allen on informed consent were not actionable. The Oklahoma Supreme Court couldn't help contradicting the doctor and found that doctors don't sufficiently release their commitment to get informed consent by restricting the alternatives exhibited to the patient not just those they suggest or those in their extent of training [1,2]). Further, the Court found that the obligation to reveal restoratively sensible options stretches out to invasive and in addition noninvasive strategies. As connected to that case, the Court found that the doctor ought to have clarified the related dangers and contrasting options to giving the nail a chance to go through the stomach related framework alongside the doctor's purposes behind the prescribed course of treatment.

In that capacity, Oklahoma law is currently states that the principle of informed consent applies similarly to intrusive and noninvasive therapeutic medicines and that doctors must uncover restoratively sensible contrasting options to the suggested treatment, paying little heed to whether those choices are inside the doctor's field of ability [1,2] As the Court expressed, a doctor's obligation of revelation must be estimated by his patient's knowledge through provision of enough data to empower the patient to settle on a keen decision. A definitive choice of what treatment a patient gets rest with the patient, not the doctor. The matter is currently under remand for further proceedings that are similar to those from the initial case.

The appeal case of Richard D. FIORUCCI, et al. v. Stephen CHINN took place in 2014 and the appellant Dr. Fiorucci was appealing against a decision made by Chinn concerning negligence that resulted in physical damage [9]). Chinn met and became Dr. Fiorucci's patient through a referral that was made by his dentist. Dr. Fiorucci was an oral surgeon and had an appointment with Chinn for three of his wisdom teeth. After his analysis, Dr. Fiorucci identified that Chinn's teeth were decaying and resorted to extracting them [9. During the extraction of Chinn's upper left tooth, he perforated the bone close to the sinus which resulted in a large hole in the sinus.

Upon attempting to extract the lower left tooth, he was halted by severe bleeding which made him leave part of the tooth and its root. He did not continue with the extraction of the third tooth. However after the surgery Chinn continued to experience severe bleeding which also occurred through the nose, his left jaw, teeth, and gum became numb, and he experienced continued pain in his sinus [9]. The issues that resulted from the extraction of the upper tooth were resolved with time. The lower tooth did not, however, get better, and it led to the lower left jaw area of chin becoming permanently numb.

Chinn's claim was there was negligence in the doctor's practice where he did not diagnose his wisdom teeth appropriately and went ahead to perform extraction of the teeth. The testimony presented at court indicated that the doctor diagnosed the teeth to be decayed when in reality they were in the benign resorption process. The process was harmless and involved the incorporation of the teeth into the bone that surrounded them. The expert giving Chinn's testimony, therefore, indicated that Dr. Fiorucci had breached his standards of practice engaged in malpractice by misdiagnosing the problem he had and going ahead to carry out an inappropriate treatment procedure [7,8]. Before the trial had begun, Chinn had filed a motion in limine whose function was to work on the exclusion of documents of informed consent that he had been presented to him and which he signed.

He further sought the exclusion of the discussions he had had with Dr. Fiorucci concerning the risks that accompanied the surgery. Contained in the informed consent documents were the risks and complications that were likely to result from the surgery. These risks included the probable injury to the nerve, permanent numbness and the opening up of the sinus [7,8]. Chinn was granted the motion by the circuit court, but Dr. Fiorucci was given room to bring up the matters during trial if they would be relevant. The doctor wanted to introduce the issue of discussing the risks and complications of surgery with Chinn, and he argued that Chinn had brought forth the issue of informed consent during voir dire and also through one of his expert's testimony. The circuit court, however, ruled that the discussions concerning informed consent and the risk of surgery were not relevant. It went ahead to preclude the admission into evidence.

In its defense the court found the discussions on the risks and complications of the surgery inadmissible because being a medical malpractice trial, it was evidenced more by the negligence than the discussions. In Chinn's case, evidence of information that was passed forward to the patient concerning the risks of the surgery was not relevant to the critical issue of the standards of care while undertaking the surgery [7,8]. In the instance the physician deviates from the standards of care as Dr. Fiorucci did, the discussions of the procedure's risks were not a form of defense for the physician. In this case, the patient will consent to the risks and complications of the surgery, but he or she will not consent to negligence. In Chinn's case the presence of informed consent would only serve as a way to confuse the jury which may have concluded that once the patient had consented to the risks and complications of surgery, he also agreed to the injury that resulted from the surgery. The court therefore ruled against Dr. Fiorucci's appeal of the decision reached during trial.

The cases discussed above reveal the significant issues affecting informed consent for patients in Europe and the United States. Despite the concept being around for long, these regions and others across the world experience barriers towards effective application and practice of informed consent for their patients. Since its inception up to now, physicians breach their standard of practice through overlooking the requirement of informed consent from their patients. Many such cases have appeared in court, and it is likely that the situation will continue to be so if the physicians do not adhere to the requirement of informed consent for their patients.

References:

1. Allen v. Harrison, 111877 2016 OK 44 (The Supreme Court of the State of Oklahoma 2016).
2. Allen v. Harrison. (2014). Justia Law. Retrieved 20 April 2018, from https://law.justia.com/cases/oklahoma/supremecourt/2016/111877.html
3. Beswick, J. Devo-(Wo) Man? A Move In Respect Of Personal Sovereignty and Decision-Making in Health Care? – 2015.
4. Border Anita v Lewisham and Greenwich NHS Trust EWCA Civ 8.// Medical law review. – 2015. – № 23(4). – P. 683-693.
5. Chan, S. W., Tulloch, E., Cooper, E. S., Smith, A., Wojcik, W., & Norman, J. E. (2017). Montgomery and informed consent: where are we now?// BMJ. – 2017. – № 357. – P.2224.
6. Faden, R. R., Beauchamp, T. L., & Kass, N. E. (2014). Informed consent, comparative effectiveness, and learning health care// N Engl J Med. – 2017. – № 370(8). – P.766-768.

7. FindLaw's Supreme Court of Virginia case and opinions. (2014). Findlaw. Retrieved 20 April 2018, from https://caselaw.findlaw.com/va-supreme-court/1682415.html Grady, C. (2015).

8. FindLaw's Supreme. Enduring and emerging challenges of informed consent// New England Journal of Medicine. – 2015. – № 372(9). – P.855-862.

9. Richard D. FIORUCCI, et al. v. Stephen CHINN., 131869 764 S.E.2d 85 (2014) (Supreme Court of Virginia. 2014).

10. Standler, R. B. (2012). Legal right to refuse medical treatment in the USA. Retrievd from http://www. rbs2. com/on. 1 (23). 2013.

Приставко Антон Васильевич
студент 5 курса, лечебного факультета УО «Белорусский государственный медицинский университет», 220116, Республика Беларусь, г. Минск, проспект Дзержинского, 83
Шестак Никита Сергеевич
студент 5 курса, лечебного факультета УО «Белорусский государственный медицинский университет», 220116, Республика Беларусь, г. Минск, проспект Дзержинского, 83
Виноград Кирилл Святославович
студент 5 курса, лечебного факультета УО «Белорусский государственный медицинский университет», 220116, Республика Беларусь, г. Минск, проспект Дзержинского, 83

Prystauka Anton Vasilevich
student of the faculty of general medicine Belarusian State Medical University, 220116, Respublic of Belarus, Minsk, Dzerzhinskogo Avenue 83. E-mail: megoipl@mail.ru
Shestak Nikita Sergeevich
student of the faculty of general medicine Belarusian State Medical University, 220116, Respublic of Belarus, Minsk, Dzerzhinskogo Avenue 83. E-mail: nickita.shestak@gmail.com
Vinograd Kirill Svyatoslavovich
student of the faculty of general medicine Belarusian State Medical University, 220116, Respublic of Belarus, Minsk, Dzerzhinskogo Avenue 83. E-mail: kirill.vinograd@mail.ru

УДК 617.576

ХИРУРГИЧЕСКОЕ ЛЕЧЕНИЕ ЭНХНОНДРОМ КИСТИ

SURGICAL TREATMENT ENCHONDROMAS OF THE HAND

Аннотация. Энхондрома – доброкачественная опухоль гетеротопической локализации, сотоящая из гиалиновго хряща. Данная опухоль чаще всего является рентгенологической находкой, в некоторых случаях диагностируется при патологических переломах костей. В связи с чем данная патология нуждается в более тщательном изучении ее эпидемиологии и методов оперативного лечения.

Abstract. Enchondroma is a benign tumor of heterotopic localization, consisting of hyaline cartilage. This tumor is most often an X-ray finding, in some cases it is diagnosed in pathological bone fractures. So, this pathology needs a more thorough study of its epidemiology and methods of surgical treatment.

Ключевые слова: энхондрома, экскохлеация, сегментарная резекция.

Keywords: enchondroma, exochleation, segmental resection.

Цель: изучить эпидемиологию и результаты оперативных вмешательств у пациентов с энхондромами кисти.

Материалы и методы. В Минском городском клиническом центре травматологии и ортопедии в период с 2015 по 2017 гг. на стационарном лечении находилось 133 пациента с диагнозом солитарная энхондрома кисти. Во всех случаях диагноз был подтвержден гистологически в отделении онкоморфологии городского патологоанатомического бюро г. Минска.

Результаты и их обсуждение. Женщин было 86 (64,7%), мужчин - 47 (35,3%). Наиболее часто данные опухоли выявляли у пациентов III-IV декад жизни – 75 случаев (56,4%). Встречаемость энхондром в различных возрастных группах представлена в табл. 1.

Таблица 1

Распределение пациентов по возрасту

Возраст пациентов	Женщины	Мужчины	Всего
11-20	1	10	11
21-30	16	15	31
31-40	31	13	44
41-50	17	9	26
51-60	9	2	11
61-70	10	0	10

Правостороннюю локализацию патологического очага наблюдали у 74 (56,6%), левостороннюю – у 59 (44,4%) пациентов. Наиболее часто был поражен энхондромой 5-ый палец кисти – в 44 (33,1%), затем 4-ый – в 32 (24,1%), 3-ий – в (14,3%), 2-ой – в (15,0%), 1-ый в 18 (13,5%) случаях. Чаще всего были вовлечены в опухолевый процесс средние фаланги, - 40 (35,0%) наблюдений, реже основные – 45 (31,4%), ногтевые фаланги – 33 (23,1%) и пястные кости - 15 (10,5%) случаев. Предварительный диагноз энхондромы выставляли на основе корреляции клинических и рентгенологических данных.

Кныш И. Т. с соавт. [1] описывают три основные принципа, которых следует придерживаться при операциях по поводу доброкачественных опухолей костей хрящевого генеза: радикальный характер операции, при возможно меньшем её риске; абластичность оперативного вмешательства; сохранение функции конечностей. Учитывая особенность локализации опухолей – кисть, а также преимущественно их доброкачественный характер, в этой области показаны сберегательные операции [2]. Данные принципы были соблюдены при проведении оперативных вмешательств.

В 48 (36,1%) случаев, применены оперативные вмешательства, основанные на внутриочаговой резекции энхондром. Внутриочаговую резекцию энхондромы осуществляли путем выскабливания опухолевой массы при помощи ложечки Фолькмана, под визуальным контролем, до тех пор, пока не становились отчетливо видны стенки костной полости и макроскопически, при соскобе с них, в ложечке не оставалась лишь костная полость. После этого сформированную полость промывали асептической жидкостью, струей под давлением, при помощи шприца объёмом 20,0 мл. В качестве жидкости применяли физиологический раствор, либо раствор фурацилина. Полость осушали марлевыми шариками. В ряде случаев, при сохранении достаточной прочности кортикального слоя кости, стенки полости тщательно обрабатывали фрезой. Эту манипуляцию производили с целью более радикального удаления “остаточных” клеток опухоли. Полость повторно промывали струей растворов антисептиков под давлением, стенки её осушали и обрабатывали спиртом. В случаях изначально выраженного истончения кортекса оперируемой кости, вместо использования фрезы, повторно производили аккуратно выскабливание внутренней поверхности полости ложечкой Фолькмана с тем, чтобы не разрушить кортикальный слой.

После выполнения этапа внутриочаговой резекции опухоли у 42 (87,6%) пациентов была произведена пластика пострезекционного дефекта костными трансплантатами. В 6 (12,4%) наблюдениях сформированную полость ничем не заполняли, оставляя её свободной.

В послеоперационном периоде применяли иммобилизацию кисти ладонными гипсовыми лонгетами. Первую перевязку производили на следующий день после оперативного вмешательства. Швы снимали на 12-14 сутки. Иммобилизация длилась на протяжении 3-6 недель, с помощью фиксирующих кисть лонгет. Время снятия иммобилизирующих повязок определяли индивидуально, ориентируясь на исчезновение болевого синдрома в области послеоперационной раны, в том числе и при нагрузке, а также на данные рентгенографии – образование периостальной мозоли в области трепанированного на этапе доступа участка кортекса.

В 85 (63,9%) случаев была выполнена сегментарная резекция энхондром. Сегментарную резекцию участка кости, пораженной энхондромой производили в пределах видимо здоровых тканей, ориентируясь по рентгенограммам, выполненным накануне операции.

После выполнения этапа сегментарной резекции участка кости, поражённого энхондромой, замещение образованного в результате этого костного дефекта проводили замороженными аллотрансплантатами у 52 (61,2%) и цельными аутотрансплантатами у 33 (38,8%) больных.

Во всех случаях и послеоперационном периоде осуществляли иммобилизацию кисти ладонной гипсовой лангетой, либо ортезами аналогичной конструкции на время, необходимое для сращения (формирование полноценной костной мозоли) в местах соприкосновения трансплантата с концами резицированной кости. Первую перевязку производили на вторые сутки, швы снимали через две недели после операции.

В процессе лечения осуществлялся периодический рентгенконтроль в двух проекциях, в сроках 1мес., 3 мес., 4 мес. Рентгенограммы через месяц после операции производили с той целью, чтобы не пропустить вероятное возникновение ранних послеоперационных осложнений. Последующие рентгенологические исследования выполняли для оценки качества перестройки транслантата.

После снятия иммобилизации пациентам назначили курс лечебной гимнастики, направленной на устранение постиммобилизационных контрактур, восстановление амплитуды движений в суставах пальцев, а также прежней силы кисти.

Результаты оперативных вмешательств исследованы в сроки от 3 месяца до 3 лет. Рецидивов патологии не выявлено. Все пациенты удовлетворены итогами выполненных операций. Перестройка костной ткани происходила быстрее при сегментарной резекции, которая была выполнена при сохранении, или незначительном истончении кортикальных слоев костной ткани.

Выводы. 1) У женщин энхондромы встречаются чаще чем у мужчин. 2) Самая частая локализация по костям – средняя фаланга, реже всего встречается на пястных костях. 3) Сегментарная резекция наиболее распространенная операция при лечении данной патологии.

Библиографический список:

1. Кныш И.Т., Королёв В.И., Толстопятов Б.А. Опухоли из хрящевой ткани. – Киев: Здоровье, 1986. – 200с.

2. Демичев Н.П., Дарвин Е.О. Клиника и лечение опухолей кисти // Ортопедия, травматология и протезирование. – 2004. - №1. – С. 58-62.

Виноград Кирилл Святославович
Vinograd Kirill Svyatoslavovich
студент БГМУ, E-mail: kirill.vinograd@mail.ru

Приставко Антон Васильевич
Prystauka Anton Vasilevich
студент БГМУ, E-mail: megoipl@mail.ru

Шестак Никита Сергеевич
Shestak Nikita Sergeevich
студент БГМУ, E-mail: nickita.shestak@gmail.com

УДК 616.728.3

МЕТОДЫ ИНФИЛЬТРАЦИОННОЙ АНЕСТЕЗИИ ПРИ ЭНДОПРОТЕЗИРОВАНИИ КОЛЕННОГО СУСТАВА

METHODS OF INFILTRATION ANESTHESIA IN KNEE REPLACEMENT

Аннотация: в обзоре приведены литературные сведения, посвященных клинического применения мультимодальной периартикулярной инфильтрации при тотальном эндопротезировании коленного сустава. Установлено преимущество данного метода, которое выражается в более длительном обезболивающем эффекте на оперированном колене в послеоперационном периоде и ранним восстановлением двигательной активности в суставе. Применение различных препаратов улучшает свой обезболивающий эффект, что может способствовать более эффективной анестезии при использовании растворов в низких концентрациях. Комбинирование различных способов анестезии, например, периартикульной инфильтрации и блокады приводящего канала, что по клиническим данным показало более высокую эффективность. В нормальном функционировании протеза не последнюю роль играет время начала движения сустава, что зависит от эффективности анестезии в раннем послеоперационном периоде, что прямо пропорционально качеству жизни оперированных пациентов. Разработка новых методов периоперационной анестезии связано и с способом введения растворов анестетиков. Современные исследования направленны на разработку наименее травматичных методов анестезии, после которых не будет наблюдаться нарушения функции коленного сустава из-за способа введения.

Abstract: the review provides literature data on the clinical use of multimodal periarticular infiltration in total knee arthroplasty. The advantage of this method is established, which is expressed in a longer analgesic effect on the operated knee in the postoperative period and early restoration of motor activity in the joint. The use of various drugs improves its analgesic effect, which can promote more effective anesthesia when solutions are using at low concentrations. Combination of various methods of anesthesia, for example, periarticular infiltration and blockade of the adductors canal, which according to clinical data present higher efficacy. In the normal functioning of the prosthesis, the time of the onset of joint motion plays an important role, which depends on the effective of anesthesia in the early postoperative period, which is directly proportional to the quality of life of the operated patients. The development of new methods of perioperative anesthesia is also associated with the method of introducing solutions of anesthetics. Modern research is aim at developing the least traumatic methods of anesthesia, after which there will be no disruption of the function of the knee joint due to the mode of methods of introduction.

Ключевые слова: тотальное эндопротезирование коленного сустава, послеоперационное обезболивание, анестезия, колено, мультимодальная периартикулярная инфильтрация, блокада приводящего канала.

Key words: total knee arthroplasty, postoperative analgesia, anesthesia, knee, multimodal periarticular infiltration, adductor canal block.

ВВЕДЕНИЕ

Тотальное эндопротезирование коленного сустава (ТЭКС) – одно из часто встречающихся ортопедических операций. Число данных операций в Республике Беларусь возросло за последнее десятилетие и, согласно прогнозам, увеличится в 6 раз с 2005 по 2030 год из-за старения населения. Основным методом анестезии при ТЭКС является спинальная анестезия [1,6].

Боль в послеоперационном периоде после ТЭКС, которая начинается с момента окончания действия спинальной анестезии, т.е. около 2 часов после операции, является существенной проблемой и затрудняет раннюю реабилитацию пациентов [6]. Одной из основных целей послеоперационной анальгезии является улучшение функциональных результатов и раннее возвращение к повседневной деятельности и, как следствие, улучшение качества жизни пациентов [4]. Адекватный контроль боли является предпосылкой быстрого восстановления движений в коленном суставе. Удовлетворенность пациентов часто связана с соответствующей анальгезией [3].

В настоящее время для обезболивания используются различные методы, такие как эпидуральная анестезия, анальгезия опиоидами, блокада периферических нервов. Однако каждый из этих методов имеет свои ограничения. В результате эпидуральной анестезии возникают частые гипотензии, брадикардия, расстройства мочеиспускания, головная боль. Побочные эффекты опиоидов - это угнетение дыхания, запор, диспепсические расстройства, задержка мочи, кожный зуд, снижение артериального давления, брадикардия, сухость во рту. Блокада периферических нервов вызывает неприятное онемение, нарушение функции четырехглавой мышцы бедра, которая может задержать реабилитацию и увеличить риск падения [6].

Альтернативный метод обезболивания - это периартикулярная инфильтрация местных анестетиков в большом объеме и низких концентрациях, наркотических анальгетиков, адреналина и противовоспалительных средств, таких как нестероидные противовоспалительные препараты или глюкокортикостероиды. Недавние исследования показывают, что использование этого подхода эффективно контролирует боль и улучшает объем движений в коленном суставе после операции [2].

ОБЗОР

Блокада приводящего канала (БПК) и мультимодальная периартикулярная инфильтрация (МПИ) способны сохранять функцию четырёхглавой мышцы бедра, обеспечивают адекватное послеоперационное ведение пациентов. Однако только БПК не обеспечивает адекватную аналгезию боковых и задних областей коленного сустава, тогда как МПИ имеет очень короткую продолжительность обезболивающего эффекта [5,6].

В работе Sankineani S.R. et al. (2017) [5] проведено исследование 200 пациентов, которые были разделение на 2 группы по 100 человек. В первой группе сделали блокаду приводящего канала (БПК), а во второй - блокаду приводящего канала и мультимодальную периартикулярную инфильтрацию (БПК+МПИ). Первой группе 20 мл 0,2% ропивакаина вводили в приводящий канал. пациентам 2 группы периартикулярно вводили коктейль из 30 мл 0,2% ропивакаина, 40 мг кеторолака, 0,5 мл адреналина, 4 мг морфина сульфата и 30 мл дистиллированной воды. Примерно 30 мл коктейля вводили в ткани задней суставной капсулы перед протезированием, а еще 30 мл вводили в глубокие ткани медиальных и латеральных боковых связок после постановки протеза. В результате оценивалась послеоперационная боль в покое с использованием визуальной аналоговой шкалы VAS (visual analogue scale – шкала от 0 до 10, где 0 - отсутствие боли и 10 - очень сильная боль). Пациенты из 1-й группы, получавшие только БПК, имели средний показатель VAS 7,02 ± 1,12 через 8 часов после операции и VAS 5,59 ± 1,32 через 24 часа после операции, а пациенты 2-ой группы, получавшие БПК+ МПИ, имели средний показатель VAS 6,6 ± 1,42 через 8 часов после операции и VAS 5,28 ± 1,3 через 24 часа после операции. В Результате объем движения коленного сустава через 48 часов после операции у пациентов 1 группы составил 76,4 ± 10,4, а во 2-ой группе - 81 ± 7,98 [5].

Sogbein O.A. et al. (2017) [6] у 70 пациентов сравнивал блокаду приводящего канала и мультимодальную периартикулярную инфильтрацию. В первую группу входили 35 человек, им выполнялся блок приводящего канала с введением 0,5% ропивакаина, 2,5 мг / мл адреналина, 10 мг морфина и 30 мг кеторолака общим объемом анестетика 60 мл. Во вторую группу выбрали 35 человек, которым периартикулярно вводилась смесь объёмом 100 мл состоящая из 0,3% ропивакаина, 2,5 мг / мл адреналина, 10 мг морфина и 30 мг кеторолака. Характерная продолжительность обезболивания была значительно дольше для пациентов, которым проводилась блокада приводящего канала (18,1 ± 1,7 часа) по сравнению с теми, которые получали периартикулярную инфильтрацию (9,25 ± 1,7 часа). У пациентов 1 группы было отмечено более эффективное снижение боли в первые 2 и 4 часа после операции в состоянии покоя и во время движений в коленном суставе. В любые другие моменты времени существенных различий между группами в отношении боли не было [6].

В исследовании Sadigursky D. et al. (2017) [4] оценили эффективность использования мультимодальной периартикулярной инфильтрации с обычной внутривенной анестезией. 59 пациентов разделили на две группы, 1 группа (29 человек) получила спинальную анестезию с использованием мультимодальной периартикулярной инфильтрации раствора, содержащего 0,5% бупивакаина (400 мг / 20 мл), 1:1000 адреналина (0,3 мл), триамцинолона гексацетонида (20 мг / 1 мл), клонидина (150 мкг / 1 мл) и 20 мл 0,9% хлорида натрия. 2 группа (30 человек) получала только внутривенную анальгезию с использованием опиатов и обезболивающих средств (трамадол 100 мг и дипирон 1 г) и сульфат морфина (4 мг каждые 2 часа) по требованию пациента. Оцениваемыми параметрами были: послеоперационные осложнения, уровень боли по визуальной аналоговой шкалы (VAS), количество введения наркотических анальгетиков. Более низкие оценки визуальной аналоговой шкалы боли наблюдались у пациентов в группе 1 (3,7-3,9) 24 ч после процедуры, а также 48 часов после процедуры; в группе 2 выявлялись более высокие значения по шкале боли (24 ч после процедуры 5,3 и 48 ч после процедуры 4,8). Использование наркотических анальгетиков ниже в 1 группе (50 мг), чем 2 группы (150 мг) после 48 ч после операции [4].

Guler O., et al. (2015) [2] в группе из 77 пациентов, которым выполнялась ТЭКС на двух коленных суставах, изучали влияние мультимодальной периартикулярной инфильтрации на одном суставе (30 человек), а второй был в качестве контроля (37 человек). Смесь МПИ содержала 100 мг бупивакаина (0,5%, 20 мл), 40 мг метилпреднизолона (2 мл), 300 мг 1: 1000 адреналина (0,3 мл), 1000 мг цефтриаксона (10 мл) и 50 мг фентанила цитрат (0,1 мл) и смешивали со физиологическим раствором в объеме 60 мл. Интенсивность боли определялась с помощью визуальной аналоговой шкалы (VAS) в диапазоне от 0 (без боли) до 10 (с указанием крайней боли). Другие данные включали в себя величину активного и пассивного объема движений. Показатели боли в коленных суставах, на которых выполнялось МПИ, имели значительно меньше баллов по оценке VAS на второй и третий день после операции. Однако не было обнаружено различия в оценках VAS между двумя группами на 2 и 4 недели после операции. Не было различий в средних активных значениях объема движений до операции между двумя группами. Аналогично, не было обнаружено статистически значимых различий в активном объеме движений между двумя группами через 2 и 4 недели после операции). Значительно более высокие пассивные значения объема движений имели пациенты группы МПИ, чем контрольная группа в течение пяти дней после операции (рис.1) [2].

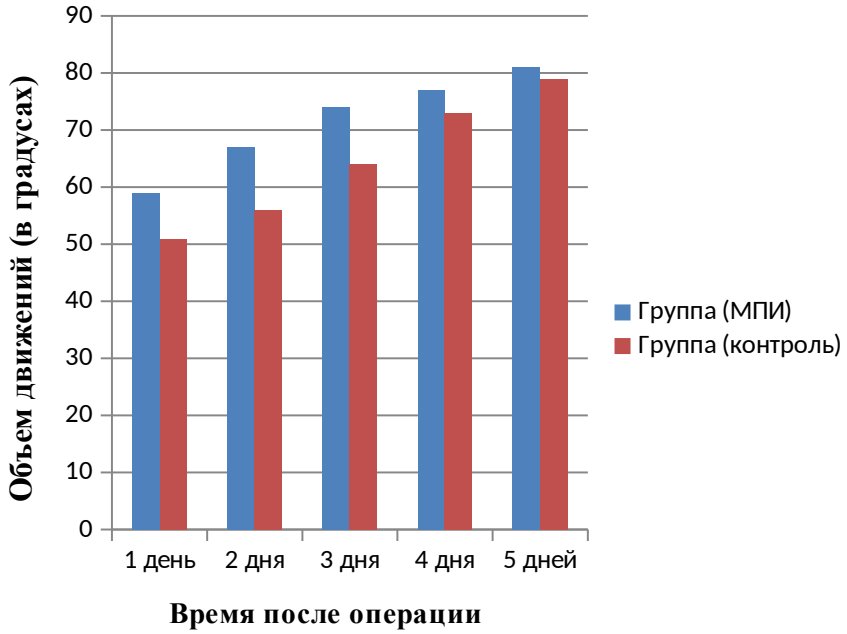

Рис. 1- Пассивный объем движения [2].

Tsukada S., et al. (2016) [8] установили высокую эффективность кортикостероидов в мультимодальной периартикулярной инфильтрации. В их исследовании участвовали 75 пациентов, которым выполнялась протезирование коленного сустава. В 1 группе (38 человек) МПИ включала кортикостероид и состояла метилпреднизолона 40 (1 мл), 7,5 мг / мл ропивакаина (40 мл), морфина 10 мг / мл (0,8 мл), адреналина 1,0 мг / мл (0,3 мл), 50 мг кетопрофена (2,5 мл) и физиологического раствора (15,4 мл). Интенсивность боли оценивалась с использованием визуальной аналоговой

шкалы (VAS). 2 группа (37 человек) содержала те же агенты, но без кортикостероида. В результате обнаружено, что уровень послеоперационной боли в первые 24 часа был меньше в группе кортикостероидов, чем в группе без кортикостероидов. Группа 1 имела лучшие результаты объема движений в раннем послеоперационном периоде [8].

Исследования, проведенные Russo M.W., et al. (2017) [3] при изучении разных «коктейлей» для мультимодальной периартикулярной инфильтрации показали, что наиболее эффективным является смесь из 0,5% ропивакаина, 30 мл; морфина, 10 мг; кеторолака, 30 мг; депомедрола, 40 мг; и адреналина, 0,5 мг, смешанного в 60-мл шприце с физиологическим раствором [3].

Соловьев Е. Я. и др. (2009) [1] наблюдали 70 пациентов, которым выполнялась протезирование коленного сустава. Пациенты случайным образом были разделены на 2 группы, в зависимости от избранной методики анестезии. В обеих группах выполнялась спинальная анестезия. В основной группе (n = 35) спинальную анестезию дополняли мультимодальной периартикулярной инфильтрации. Раствор для инфильтрационной анальгезии имел следующий состав: ропивакаин 0,4 % 50 мл (20 мл 1 % раствора + 30 мл 0,9 % раствора хлорида натрия), морфин 5 мг, кеторолак 30 мг, дексаметазон 12 мг, адреналин 250 мкг. В контрольной (n = 35) группе инфильтрационная анальгезия не выполнялась. Исследование проводилось по следующим показателям: интенсивность болевого синдрома в покое и при активации с помощью 100-бальной шкале VAS; время первого введения наркотического анальгетика (промедол) по требованию пациента; дозы промедола в 1-е и 2-е сут послеоперационного периода; частота выполнения блокад поясничного сплетения на 2-е сут после операции; частота побочных реакций в исследуемых группах. На всех этапах исследования в основной группе отмечались значимо более низкие оценки по VAS. Необходимость в назначении промедола вообще возникала лишь у 54 % пациентов основной группы, в то время как в контрольной все участники нуждались в использовании этого анальгетика. Также значимо реже у пациентов основной группы возникала необходимость в выполнении дополнительной блокады поясничного сплетения в послеоперационном периоде. Снижение потребности в назначении наркотических анальгетиков для послеоперационного обезболивания сопровождалось снижением количества побочных эффектов, связанных с их применением [1].

Springer B., et al. (2014) [7] предлагают эффективную методику мультимодальной периартикулярной инфильтрации при выполнении ТКС. После обнажения коленного сустава и перед тем, как поставить протезы, вводят смесь 10 мл в глубокие ткани: переднюю и заднюю крестообразную связку, заднюю капсулу, медиальную и латеральную боковую связку, подвздошно-большеберцовый тракт и место его прикрепления в латеральном мыщелке большеберцовой кости , надкостница вокруг среза суставных поверхностей бедра и голени, периартикулярная синовиальная оболочка, наднадколенниковая сумка (рис. 2).

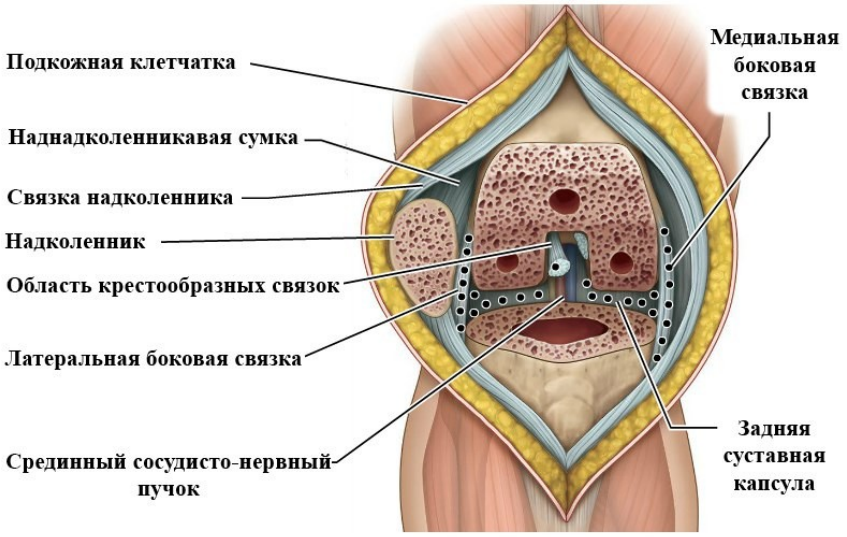

Рис. 2 – Точки инфильтрации до установки протеза

10 мл смеси вводится вокруг мягких тканей надколенника, в сухожилие и мышцу квадрицепса в области колена. После установки протеза, как только затвердеет цемент, 10 мл инъецируют в области иннервации заднего кожного нерва нерва, медиального кожного нерва голени, подкожного нерва. Оставшиеся 20 мл вводят в подкожно и внутрикожно (рис. 3).

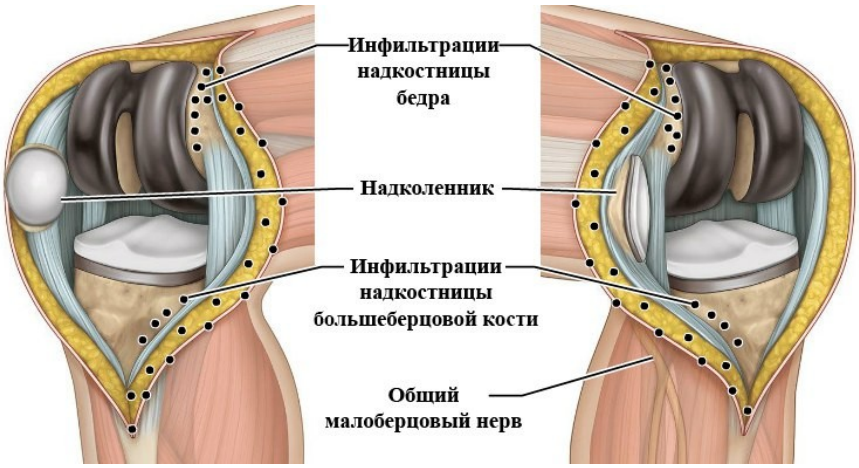

Рис. 3 - Точки инфильтрации после установки протеза

ЗАКЛЮЧЕНИЕ

Таким образом, согласно обзору литературы, использование мультимодальной периартикулярной инфильтрации при протезировании коленного сустава уменьшает боль и улучшает функциональную работоспособность сразу после операции по сравнению с оральным и внутривенным обезболиванием. Периартикулярная инфильтрация «коктейлем» препаратов на основе ропивакаина и метипреднизолона существенно повышает качество послеоперационного обезболивания и обладает отчетливым опиоидсберегающим эффектом, что способствует снижению числа осложнений, связанных с применением наркотических анальгетиков.

Библиографический список:

1. Соловьев Е. Я. , Белов М. В., Ларионов С. В. , Любошевский П. А. , Забусов А. В. / Инфильтрационная анальгезия в комплексе обезболивания при тотальном замещении коленного сустава / Регионарная анестезия и лечение острой боли. 2009. Т. 3, № 3. С. 21–24.
2. Guler O., Mutlu S., Isyar M., Mutlu H., Bulbul A.M., Mahirogullari M. / Efficacy of periarticular injection applied trough knee other than posterior capsule in simultaneous bilateral total knee arthroplasty. / Journal of orthopaedics XXX 2015: 1-6.
3. Russo M.W., Parks N.L., Hamilton W.G. / Perioperative Pain Management and Anesthesia: A Critical Component to Rapid Recovery Total Joint Arthroplasty. / Orthop. Clin. N. Am. 48 (2017): 401–405.
4. Sadigursky D., Simões D.P., de Albuquerque R.A., Silva M.Z., Fernandes R.J.C., Colavolpe P.O. / Local periarticular analgesia in total knee arthroplasty. / Acta Ortop Bras. 2017 Mar-Apr; 25(2): 81–84.
5. Sankineani S.R., Reddy A.R.C., Ajith Kumar K.S., Eachempati K.K., Reddy A.V.G. / Comparative analysis of influence of adductor canal block and multimodal periarticular infiltration versus adductor canal block alone on pain and knee range of movement after total knee arthroplasty: a prospective non-randomised study. / Musculoskelet Surg. Istituto Ortopedico Rizzoli 2017 Oct 30.
6. Sogbein O.A., Sondekoppam R.V., Bryant D., Johnston D.F., Vasarhelyi E.M., MacDonald S., Lanting B., Ganapathy S., Howard J.L. / Ultrasound-Guided Motor-Sparing Knee Blocks for Postoperative Analgesia Following Total Knee Arthroplasty. / J Bone Joint Surg Am. 2017 Aug 2;99(15):1274-1281.
7. Springer B., Cushner F., Joshi G., Barrington J., Lombardi A., Long W., Stulberg B., / Best infiltration practices. / International guidelines center. Lake Mary 2014 BIP14052c.
8. Tsukada S., Wakui M., Hoshino. / The impact of including corticosteroid in a periarticular injection for pain control after total knee arthroplasty. / Bone Joint J. 2016 Feb;98-B(2):194-200.

Шилец Юлия Геннадьевна
студентка 5 курса, лечебного факультета УО «Белорусский государственный медицинский университет», 220116, Республика Беларусь, г. Минск, проспект Дзержинского, 83
E-mail: yshilecz@mail.ru

Шилец Ольга Геннадьевна
студентка 2 курса, лечебного факультета УО «Белорусский государственный медицинский университет», 220116, Республика Беларусь, г. Минск, проспект Дзержинского, 83
E-mail: oshilecz@mail.ru

Трегубова Ксения Вячеславовна
студентка 5 курса, лечебного факультета УО «Белорусский государственный медицинский университет», 220116, Республика Беларусь, г. Минск, проспект Дзержинского, 83
E-mail: oksuchka@gmail.com

Ивасивка Анастасия Романовна
студентка 5 курса, лечебного факультета УО «Белорусский государственный медицинский университет», 220116, Республика Беларусь, г. Минск, проспект Дзержинского, 83
E-mail: Ivasifffka@gmail.com

Козина Анна Александровна
студентка 5 курса, лечебного факультета УО «Белорусский государственный медицинский университет», 220116, Республика Беларусь, г. Минск, проспект Дзержинского, 83
E-mail: asya.kozina.happy@yandex.ru

Shilets Julia Gennadievna
student of the faculty of general medicine Belarusian State Medical University, 220116, Respublic of Belarus, Minsk, Dzerzhinskogo Avenue 83

Shilts Olga Gennadievna
student of the faculty of general medicine Belarusian State Medical University, 220116, Respublic of Belarus, Minsk, Dzerzhinskogo Avenue 83

Tregubova Ksenia Vyacheslavovna
student of the faculty of general medicine Belarusian State Medical University, 220116, Respublic of Belarus, Minsk, Dzerzhinskogo Avenue 83

Ivasivka Anastasia Romanovna
student of the faculty of general medicine Belarusian State Medical University, 220116, Respublic of Belarus, Minsk, Dzerzhinskogo Avenue 83

Kozina Anna Alexandrovna
student of the faculty of general medicine Belarusian State Medical University, 220116, Respublic of Belarus, Minsk, Dzerzhinskogo Avenue 83

УДК 616.33

ЭНДОСКОПИЧЕСКАЯ ДИАНОСТИКА И ЛЕЧЕНИЕ БОЛЕЗНИ ДЬЕЛАФУА

ENDOSCOPIC DIAGNOSTICS AND TREATMENT OF DIALAFUA DISEASE

Аннотация. Язва или болезнь Дьелафуа, (интрамуральные артериовенозные мальформации) является причиной острых желудочно-кишечных кровотечений у 0,9-5,8% больных. Болезнь Дьелафуа считается генетически обусловленным заболеванием, проявляющимся аномалией развития

сосудов подслизистого слоя желудка с наличием эрозии необычно крупной артерии без признаков васкулита и формированием острой язвы с массивным кровотечением.

Abstract. Ulcer or Dielafua's disease, (intramural arteriovenous malformations) is the cause of acute gastrointestinal bleeding in 0.9-5.8% of patients. Dielafua's disease is considered to be a genetically determined disease manifested by an anomaly in the development of the vessels of the submucosal layer of the stomach with the presence of erosion of an unusually large artery without signs of vasculitis and the formation of an acute ulcer with massive bleeding.

Ключевые слова: Дьелафуа, язва желудка, мелена, рвота.

Keywords: Dyelafua, stomach ulcer, melena, vomiting.

Цель: оценить эффективность эндоскопических методов лечения болезни Дьелафуа.

Материалы и методы: Проведен ретроспективный анализ 133 историй болезни пациентов с острым желудочно-кишечным кровотечением, проходивших лечение в городском центре гастродуоденальных кровотечений УЗ «10-я ГКБ» за 2017 год. Отбор пациентов осуществлялся сплошным методом (К25.0 – К25.3, К29.0) с использованием автоматизированной информационно-аналитической системы «Клиника».

Результаты и их обсуждение.

Хотя первые упоминания были опубликованы Галлардом в 1884 году, болезнь Дьелафуа была более точно описана 14 лет спустя французским хирургом Джоржем Дьелафуа . Он сообщил о желудочном кровотечении у трех молодых мужчин без предшествующей симптоматики вызванных крупными кровоточащими кровеносными сосудами в желудке, связанных с небольшими язвами, которые он назвал «простое изъязвление», поскольку он ошибочно полагал, что эти поражения были ранними пептическими язвами. С тех пор во всем мире сообщается о множестве случаев поражений Дьелафуа.

Около 72% поражений происходит в желудке , из них в 60% источник кровотечения находится на расстоянии 6см от пищеводно-желудочного соустья, чаще на малой кривизне. Это объясняется кровоснабжением этой области, поступающей непосредственно из артериальной цепи, проходящей вдоль малой кривизны желудка, потому что в этой области отсутствует обычное подслизистое артериальное анастомотическое желудочное сплетение . Другие распространенные очаги поражения включают двенадцатиперстную кишку (15%) , дистальный отдел желудка (12%) и пищевод (8%) . Однако при болезни Дьелафуа также может поражаться тощая кишка, подвздошная, слепой кишки, аппендикса, ободочная, прямая кишка и анальный сфинктер

В типичных случаях заболевание начинается без всяких предвестников. Возникает профузное желудочно-кишечное кровотечение. Клинически проявляется слабостью, коллапсом, гипотензией, рвотой с кровью (haematemesis) или жидкостью цвета кофейной гущи, дегтеобразным стулом (melena). В общем анализе крови нормохромная анемия.

Из 133 пациентов у 106 (79,6%) имели место острые другие эрозивно-язвенные поражения желудка и двенадцатиперстной кишки, у 11 (8,3%) – геморрагический гастрит, 9 случаев (6,8%) – синдром Меллори-Вейсса.

Эндоскопические признаки болезни Дьелафуа выявлены в 7 случаях (5,3%). Мужчин было 5 (71,4%), женщин – 2 (28,6%).

Средний возраст мужчин составил 49±11,6, варьировал от 33 до 67 лет, среди женщин 47±5,66 (43 и 51 год).

У всех пациентов отмечалась кровопотеря тяжелой степени (неоднократная рвота «кофейной гущей», мелена, тахикардия 135 ударов в минуту, гипотензия 86 мм рт.ст., гемоглобин 79 г/л). Эндоскопическая диагностика при желудочно-кишечном кровотечении позволила достоверно установить источник кровотечения при первом исследовании у 85,71% пациентов.

У трех пациентов (42,9%) заболевание протекало на фоне хронического (2 пациента алиментарно-токсического 29% и 1 вирусного14%) гепатита, при этом у двух пациентов отмечалось варикозное расширение вен желудка. Согласно УЗИ картине, средняя скорость кровотока воротной вены у всех пациентов составила 20см/с, диаметр воротной вены также был в пределах нормы, других признаков соответствующих портальной гипертензии выявлено не было.

У пяти (71,43%) пациентов выявлены признаки продолжающегося кровотечения (F-IA), у двух (28,57%)– фиксированный сгусток (F-IIB).

В двух случаях (28,57%) было выполнено первичное эндоскопическое клипирование, в 5 случаях (71,43%) – эндоскопический инъекционный гемостаз. Одному пациенту (14,29%) с учетом

неэффективности эндоскопического инъекционного гемостаза было проведено клипирование кровоточащего сосуда. Показаний к дальнейшему оперативному лечению ни у одного пациента не выявлено. После эндоскопического гемостаза рецидивных кровотечений не отмечалось. Летальных исходов не было.

Выводы. 1) Частота болезни Дьелафуа среди всех острых причин гастродуоденальных кровотечений составила 5,3% случаев. 2) При должном опыте и оснащении эндоскопической службы миниинвазивные способы достижения окончательного гемостаза демонстрируют достаточную эффективность. 3) Эндоскопическое клипирование является наиболее надежным методом достижения гемостаза при болезни Дьелафуа.

Библиографический список:

1. Воробьев Г.И., Капуллер Л.Л., Минц Я.В. и др. Болезнь Дьелафуа-редкая причина рецидивирующих кровотечений// Вестник хирургии.-1986.-N5.- С.67-69
2. Кузьминов А.М. Ангиодисплазии кишечника// Дисс.докт. мед.наук.-М.-1997г.
3. Королев М.П., Волерт Т.А. Лечебная тактика при синдроме Дьелафуа/Научно-практическая ежегодная конференция Ассоц.хирургов Санкт-Петербурга. СПб.-2001г.-С.104-107.

Шилец Юлия Геннадьевна
студентка 5 курса, лечебного факультета УО «Белорусский государственный медицинский университет», 220116, Республика Беларусь, г. Минск, проспект Дзержинского, 83
E-mail: yshilecz@mail.ru

Шилец Ольга Геннадьевна
студентка 2 курса, лечебного факультета УО «Белорусский государственный медицинский университет», 220116, Республика Беларусь, г. Минск, проспект Дзержинского, 83
E-mail: oshilecz@mail.ru

Ивасивка Анастасия Романовна
студентка 5 курса, лечебного факультета УО «Белорусский государственный медицинский университет», 220116, Республика Беларусь, г. Минск, проспект Дзержинского, 83
E-mail: Ivasifffka@gmail.com

Козина Анна Александровна
студентка 5 курса, лечебного факультета УО «Белорусский государственный медицинский университет», 220116, Республика Беларусь, г. Минск, проспект Дзержинского, 83
E-mail: asya.kozina.happy@yandex.ru

Shilets Julia Gennadievna
student of the faculty of general medicine Belarusian State Medical University, 220116, Respublic of Belarus, Minsk, Dzerzhinskogo Avenue 83

Shilts Olga Gennadievna
student of the faculty of general medicine Belarusian State Medical University, 220116, Respublic of Belarus, Minsk, Dzerzhinskogo Avenue 83

Ivasivka Anastasia Romanovna
student of the faculty of general medicine Belarusian State Medical University, 220116, Respublic of Belarus, Minsk, Dzerzhinskogo Avenue 83

Kozina Anna Alexandrovna
student of the faculty of general medicine Belarusian State Medical University, 220116, Respublic of Belarus, Minsk, Dzerzhinskogo Avenue 83

УДК 616.24-002.5

ДИАГНОСТИЧЕСКАЯ ЗНАЧИМОСТЬ ДИАСКИНТЕСТА У ВЗРОСЛЫХ С ПОДОЗРЕНИЕМ НА ТУБЕРКУЛЕЗ

DIAGNOSTIC SIGNIFICANCE OF DIASCINTEST IN ADULTS WITH SUSPICIOUS TUBERCULOSIS

Аннотация. Диаскинтест (ДТ), в отличие пробы Манту, показывает присутствие в организме только вирулентных (активных) штаммов микобактерий туберкулеза (МБТ), что позволяет выявить пациентов с активным туберкулезом или риском заболеть туберкулезом в течение ближайших 1-2-х лет. В настоящее время нет единого мнения среди врачей о значимости ДТ у взрослых при дифференциальной диагностике туберкулеза, особенно у пациентов в возрасте старше 30 лет.

Abstract. Diaskintest (DT), in contrast to Mantoux test, shows the presence in the body of only virulent (active) strains of mycobacterium tuberculosis (MBT), which allows to identify patients with active tuberculosis or the risk of developing tuberculosis within the next 1-2 years. Currently, there is no consensus among doctors on the importance of DT in adults in the differential diagnosis of tuberculosis, especially in patients over the age of 30.

Ключевые слова: диаскинтест, проба Манту.

Keywords: dyskinestest, Mantoux test.

Цель: изучение результатов ДТ у взрослых с подозрением на туберкулез.

Материалы и методы: Материалом являлись карты стационарных пациентов, поступивших на лечение в 1-ое легочно-терапевтическое отделение (дифференциальной диагностики туберкулеза) ГУ «РНПЦ пульмонологии и фтизиатрии» в период с 2014 г. по 2016 г. Были отобраны карты пациентов, у которых перед поступлением в стационар (в диспансере) проводился ДТ. Всего в исследование включены 97 пациентов (56 мужчин, 41 женщина; медиана возраста 43 года [21 год; 64 года], от 19 до 88 лет). Критерии включения: диагноз туберкулеза устанавливался на основании положительных результатов бактериологического исследования мокроты на наличие микобактерий туберкулеза (МБТ) или по результатам морфологического исследования биопсийного или послеоперационного материала; диагноз нетуберкулезного заболевания подтверждался результатами морфологического исследования биопсийного или послеоперационного материала, двукратным выявлением атипичных микобактерий при бактериологическом исследовании мокроты в случаях микобактериоза. Контрольной группой являлись 48 здоровых лиц - студенты БГМУ (14 мужчин, 34 женщины; медиана возраста 21 год [20 лет; 21 год]), ДТ был выполнен у 22 человек, проба Манту – у 26.

Результаты и их обсуждение.

Изучены карты стационарных пациентов, поступивших на лечение в 1-ое легочно-терапевтическое (туберкулезное) отделениеГУ “РНПЦ ПиФ» в период с 2014 г. по 2016 г.Были отобраны карты (истории болезни) пациентов, у которых пред поступлением в стационар в противотуберкулезном диспансере был проведен диаскинтест (ДТ) – всего 119 карт, в исследование включены 97 пациентов. Все обследованные пациенты поступали в отделение с неуточненным диагнозом, но с подозрением на туберкулез по данным клинико-рентгенологических исследований.

сключались из исследования пациенты, у которых ДТ был выполнен в один день с пробой Манту, а также пациенты с гиперемией небольшого размера (без папулы) на месте введения.

Результаты ДТ оценивались следующим образом: отрицательный (уколочная реакция в месте введения), положительный нормергический(наличие папулы диаметром до 15 мм включительно), положительный гиперергический (папула более 15 мм или наличие везикул независимо от размера папулы).

Контрольной группой явились 55 здоровых лиц - студенты БГМУ, из них 15 мужчин и 40 женщин, медиана возраста 21 год [20 лет; 22 года]. Из них ДТ был выполнен у 27 человек (8 мужчин и 19 женщин), проба Манту - у 28 (8 мужчин и 20 женщин).

Возрастно-половая иклиническая характеристика обследованных пациентов представлена в таблице 1.

Таблица 1. – Возрастно-половая и клиническая характеристика обследованных пациентов, n=97

Признаки	Основная группа (n=97)
Пол (мужчины/женщины), абсолютное число (абс.)	56/41
Возраст, лет (медиана (Ме) [25%; 75%]), min - max	43 [21; 64] 19- 88
Наличие туберкулеза абс., %	80 (82,0%)
Форма туберкулеза (абс.): Очаговый Диссеминированный Инфильтративный Туберкулома Туберкулезный плеврит	 6 8 58 5 3
Наличие нетуберкулезного заболевания абс., %	17 (18,0%)
Диагноз нетуберкулезного заболевания (абс.): Поствоспалительный пневмофиброз Плевропневмония Саркоидоз Злокачественные или доброкачественные опухоли Микобактериоз	 7 2 3 1 4

В таблице 2 представлены результаты ДТ у пациентов легочно-терапевтического (туберкулезного)отделения - всего 97 пациентов, с учетом окончательного клинического диагноза (туберкулез или неспецифические заболевания органов дыхания)

Таблица 2. – Результаты диаскинтеста.

Результаты теста	Всего пациентов	Туберкулез органов дыхания (количествопациентов)	Нетуберку-лезные заболевания органов дыхания (количество пациентов)
Отрицательный	38	21	17
Положительный нормергический	28	28	-
Гиперергический	31	31	-

Таким образом, у пациентов из основной группы истинный положительный ДТ был у 59 пациентов, ложный положительный ДТ - не было. Истинный отрицательный ДТ был у 17 пациентов, ложный отрицательный – у 21 пациента.

Чувствительность ДТ по данным обследования основной группы составила 73,7% (отношение истинных положительных результатов ко всем пациентам с туберкулезом), специфичность – 100% (отношение истинных отрицательных результатов ко всем пациентам, у которых туберкулез был исключен).

Вычислялись также прогностическая ценность положительного результата – 1,0 и прогностическая ценность отрицательного результата – 0,45.

В контрольной группе из 27 здоровых лиц, у которых проводился ДТ, у 26(96%) - ДТ был отрицательный, у 1 (4%)- гиперемия 10 мм (в анамнезе семейный контакт с больным туберкулезом).

У пациентов контрольной группы, у которых проводилась проба Манту (28 человек), нормергическая положительная и гиперергическая пробы были у 23 (86%), отрицательная – у 5 человек (14%).

Медиана возраста пациентов с туберкулезом:

с отрицательным ДТ – 49 лет, с сомнительным ДТ – 35 лет, с положительным нормергическим ДТ – 39,5 лет, с гиперергическим ДТ – 39 лет.

Пациенты с очаговым туберкулезом:

- отрицательный ДТ – 1 пациент,
- сомнительный ДТ – 0 пациентов,
- положительный нормергический –2 пациента,
- гиперергический – 3 пациента;

пациенты с инфильтративным туберкулезом:

- отрицательный ДТ – 16 пациентов,
- сомнительный ДТ – 5 пациентов,
- положительный нормергический – 15 пациентов,
- гиперергический – 27 пациентов;

пациенты с диссеминированным туберкулезом:

- отрицательный ДТ – 1 пациент,
- сомнительный ДТ – 1 пациент,
- положительный нормергический – 1 пациент,
- гиперергический – 6 пациентов;

пациенты с туберкуломой:

- отрицательный ДТ – 2 пациента,

- сомнительный ДТ – 1 пациент,
- положительный нормергический – 1пациент,
- гиперергический – 2 пациента;

пациенты с туберкулезным плевритом:

- отрицательный ДТ – 1 пациент,
- сомнительный ДТ – 2 пациента,
- положительный нормергический – 1пациент,
- гиперергический – 1пациент.

Анализ ложноотрицательных результатов. Ложноотрицательные результаты встречались у пациентов:

1) с диссеминированным туберкулезом легких в возрасте 65 лет;
2) с инфильтративным туберкулезом в/доли левого легкого в возрасте 33лет, 43лет, 41года, 66лет, 31года;
3) с инфильтративным туберкулезом в/доли правого легкого в возрасте 65лет, 41года, 49лет, 27лет, 80лет 49лет;
4) с инфильтративным туберкулезом легких в возрасте 54лет, 87лет, 69лет;
5) с инфильтративным туберкулезом н/доли правого легкого в возрасте 20 лет;
6) с инфильтративным туберкулезом обоих легких, туберкулезом почек, генерализованным туберкулезом, гепатитом «С», ВИЧ III ст. в возрасте 59лет;
7) с конгломератной туберкуломой в/доли справа в возрасте 54лет;
8) с туберкуломой правого легкого, рак в/доли правого легкого в возрасте 60лет;
9) с очаговым туберкулезом обоих легких в возрасте 24лет;
10) с туберкулезным экссудативным плевритом справа в возрасте 25лет.

Также анализ результатов ДТ проводилось у 22 пациентов с саркоидозом органов дыхания, находившихся на лечении в пульмонологическом отделении в 2016 г., у которых диагноз был установлен путем морфологической верификации после проведения видеоторакоскопии (ВТС). У пациентов с саркоидозом (пульмонологическое отделение) положительный ДТ не определялся, отрицательный тест был у 22 пациентов.

Выводы. 1) ДТ может использоваться для диагностики туберкулеза у взрослых пациентов независимо от возраста. 2) Результаты ДТ не зависят от формы туберкулеза. 3) положительный ДТ у взрослых подтверждает диагноз активного туберкулеза, отрицательный ДТ не исключает туберкулез.

Библиографический список:

1. Н.А. Браженко, О.Н. Браженко Фтизиопульмонология – Санкт-Петербург, СпецЛит, 2014г. – 431с.

2. Дробот Н.Н., Шевченко Н.П., Молчанова Н.В. СРАВНИТЕЛЬНАЯ ОЦЕНКА РЕЗУЛЬТАТОВ ПРОБЫ МАНТУ И ДИАСКИНТЕСТА ПРИ ТУБЕРКУЛЕЗЕ ОРГАНОВ ДЫХАНИЯ У ДЕТЕЙ И ПОДРОСТКОВ // Международный журнал экспериментального образования. – 2014. – № 8-2. – С. 53-54

Шилец Юлия Геннадьевна
студентка 5 курса, лечебного факультета УО «Белорусский государственный медицинский университет», 220116, Республика Беларусь, г. Минск, проспект Дзержинского, 83
E-mail: yshilecz@mail.ru

Шилец Ольга Геннадьевна
студентка 2 курса, лечебного факультета УО «Белорусский государственный медицинский университет», 220116, Республика Беларусь, г. Минск, проспект Дзержинского, 83
E-mail: oshilecz@mail.ru

Ивасивка Анастасия Романовна
студентка 5 курса, лечебного факультета УО «Белорусский государственный медицинский университет», 220116, Республика Беларусь, г. Минск, проспект Дзержинского, 83
E-mail: Ivasifffka@gmail.com

Козина Анна Александровна
студентка 5 курса, лечебного факультета УО «Белорусский государственный медицинский университет», 220116, Республика Беларусь, г. Минск, проспект Дзержинского, 83
E-mail: asya.kozina.happy@yandex.ru

Shilets Julia Gennadievna
student of the faculty of general medicine Belarusian State Medical University, 220116, Respublic of Belarus, Minsk, Dzerzhinskogo Avenue 83

Shilts Olga Gennadievna
student of the faculty of general medicine Belarusian State Medical University, 220116, Respublic of Belarus, Minsk, Dzerzhinskogo Avenue 83

Ivasivka Anastasia Romanovna
student of the faculty of general medicine Belarusian State Medical University, 220116, Respublic of Belarus, Minsk, Dzerzhinskogo Avenue 83

Kozina Anna Alexandrovna
student of the faculty of general medicine Belarusian State Medical University, 220116, Respublic of Belarus, Minsk, Dzerzhinskogo Avenue 83

УДК 575

РОЛЬ ЭПИГЕНЕТИКИ В ПАТОЛОГИИ ОПУХОЛЕВОГО РОСТА

THE ROLE OF EPIGENETICS IN THE PATHOLOGY OF TUMOR GROWTH

Аннотация. 26 июня 2000 года исследователи объявили, что ими было завершено секвенирование генома человека. Казалось бы, после этой даты на большинство вопросов, касающихся здоровья человека и лечения заболеваний, без труда будут даны убедительные и исчерпывающие ответы. Однако в реальности теория разошлась с практикой: на самом деле мы получили лишь чертеж, шаблон, по которому создано человечество, одним из важнейших аспектов которого является тот, что прочитать его, и, как следствие, реализовать, в силу неких причин можно по-разному. Последствия этого для здоровья человека могут быть самыми непредсказуемыми.

Именно изучением тех самых причин, в присутствии которых чертеж ДНК не претерпевает никаких изменений, и, тем не менее, жизни людей меняются кардинальным образом, реагируя на факторы окружающей среды, занимается новая дисциплина, производящая революцию в биологии – эпигенетика.

Один из способов научного объяснения эпигенетики состоит в том, что она имеет место там, где два организма, являющихся генетически идентичными друг другу, в действительности

демонстрируют некие различия между собой. Логично предположить, что должен существовать некий механизм, вызывающий эти несоответствия между генетическим сценарием и конечным результатом. В этом случае эпигенетика характеризуется как серия модификаций генетического материала, меняющих порядок «включения» и «выключения» генов, т.е. их активации и репрессии, но не оказывающих влияния на сами гены.

Префикс «эпи» в термине «эпигенетика» заимствован из греческого языка и может переводиться как «на», «над», «сверх» и «после». ДНК в клетках – это не чистая и беспримесная молекула. На определенных участках к ней могут добавляться специфические группы химических соединений, точно так же как они же могут присоединяться к белкам-гистонам, на которые «намотана» ДНК. Ни одна из подобных молекулярных корректировок не ведет к изменениям базового генетического кода, однако присоединение этих химических групп к ДНК или соответствующим белкам или же их удаление, может вызвать изменения в экспрессии соседствующих генов. Эти изменения экспрессии генов влекут за собой изменения функций клеток и даже самой природы этих клеток.

Abstract. On June 26, 2000, the researchers announced that they had completed the sequencing of the human genome. It would seem that after this date, most of the questions relating to human health and the treatment of diseases will easily be given convincing and comprehensive answers. However, in reality the theory has departed from practice: in fact, we have received only a drawing, a template by which humanity is created, one of the most important aspects of which is that to read it and, as a consequence, to realize it, for some reason, can be done in different ways . The consequences of this for human health can be the most unpredictable.

It is the study of the very reasons in which the DNA drawing does not undergo any changes, and yet people's lives change radically, reacting to environmental factors, and a new discipline that makes a revolution in biology-epigenetics-is engaged.

One way to scientifically explain epigenetics is that it takes place where two organisms that are genetically identical to each other actually show some differences between themselves. It is logical to assume that there must be some mechanism causing these discrepancies between the genetic scenario and the end result. In this case, epigenetics is characterized as a series of modifications of genetic material that change the order of "turning on" and "turning off" genes, i.e. their activation and repression, but not affecting the genes themselves.

The prefix "epi" in the term "epigenetics" is borrowed from the Greek language and can be translated as "on", "over", "over" and "after". DNA in cells is not a pure and pure molecule. In certain areas, specific groups of chemical compounds can be added to it, just as they can be attached to histone proteins, on which DNA is "wound". None of these molecular adjustments lead to changes in the underlying genetic code, but the addition of or the removal of these chemical groups to DNA or the corresponding proteins can cause changes in the expression of neighboring genes. These changes in gene expression entail changes in the functions of cells and even the very nature of these cells.

Ключевые слова: эпигенетика, опухоль, гены, ДНК.

Keywords: epigenetics, tumor, genes, DNA.

Цель: Изучение роли эпигенетических механизмов в развитии опухолей и возможностей их применения в лечении.

Материалы и методы: Проведен обзор литературных данных по изучаемому вопросу.

Результаты и их обсуждение.

Эпигенетические механизмы как модели регуляции экспрессии генов

Общеизвестно, что ДНК является фундаментальным источником информации в клетках, их базовой схемой, в которой закодированы сведения о белках, выполняющих жизненно важные функции в организме.

Код ДНК представляет собой особый «язык», состоящий из четырех азотистых оснований: аденина, цитозина, гуанина, тимина. Эти основания в двух цепочках ДНК обращены друг к другу и соединены между собой по принципу комплементарности. В каждой из цепочек, представленных уникальной последовательностью нуклеотидов, в составе которых присутствуют основания, находятся ограниченные участки, кодирующие определенный белок, которые раньше назывались генами. Теперь это понятие стало шире: абсолютно справедливо говорить, что все белки кодируются генами, даже если не все гены кодируют белки. В ДНК насчитывается от 20000 до 24000 кодирующих белки генов, а это составляет лишь около 2 процентов их общего количества. Примерно

98% нашего генома не участвуют в кодировании белков, что оказалось связано с регулированием экспрессии генов эпигенетическими механизмами.

Все эпигенетические явления являются результатами вариативности в экспрессии генов: каждый вид клетки экспрессирует иной набор генов, чем клетка другого вида, несмотря на то, что генетический набор у них остается постоянным, одинаковым и не подвергается корректировкам. Следовательно, активация и репрессия определенных наборов генов должны осуществляться с помощью механизмов, не затрагивающих ДНК, но несущих в себе различные молекулярные модификации, которые при каждом делении клетки могут передаваться от материнской клетки к дочерней. Эти механизмы и получили название эпигенетических. Среди них практическое применение в медицине нашли изменения в метилировании ДНК, посттрансляционные модификации гистонов и не кодирующая белок экспрессия РНК (микро-РНК), регуляция каждого из которых осуществляется с помощью специфических эпигенетических ферментов.

Метилирование ДНК – это присоединение с помощью фермента *ДНК-метилтранферазы* метиловой группы (всегда одной) к азотистому основанию ДНК. Чаще всего она прикрепляется к цитозину, за которым следует гуанин, вследствие чего такая последовательность получила название эпигенетической метки CpG. В 1958 году Эдриан Бёрд показал, что подавляющая таких меток концентрируется в области промотора и создает «островки CpG». Было выяснено, что они оказываются высокометилированными в тех случаях, когда гены, следующие за промотором, репрессированы, т.е. такая модификация снижает экспрессию следующего за ней гена.

Следующая важнейшая эпигенетическая модификация связана не с самой нуклеотидной последовательностью, а белками-гистонами, которые туго обвиты ДНК и образуют вместе с ней нуклеосому. Гистоны имеют глобулярную структуру, упаковываются в компактную шарообразную форму и имеют подвижную свободную цепочку аминокислот, которая называется гистоновым отростком. Четыре гистоновых белка (H2A, H2B, H3 и H4 – по два каждый) группируются вместе и образуют гистоновый октамер.

В 1996 г. Д. Эллисом было показано, что некоторые гистоновые белки претерпевают в клетках химическую модификацию, которая, в отличие от метилирования, повышает экспрессию генов. Ацетилирование ДНК - присоединение химической ацетил-группы к аминокислоте лизину на одном из свободных хвостов гистонов с помощью фермента *трансацетилазы*.

В 1996 году все казалось ясным и понятным: метилирование ДНК репрессирует гены, а ацетилирование гистонов активирует их. Но экспрессия генов – куда более тонкий процесс, не ограничивающийся лишь их включением и выключением, а характеризующийся настройкой интенсивности его работы.

В не кодирующих белки участках генома (98%) идут мощные процессы транскрибирования, результатом которых является нкРНК (не кодирующая белки РНК). В отличие от зрелой мРНК, в которой зашифрована последовательность белков, нкРНК кодирует саму себя - функциональную молекулу РНК. Такие молекулы встречаются по всему геному. Разновидностью нкРНК является миРНК (микро, т.к. в последовательности менее 200 нуклеотидов) – еще одна модель регуляции экспрессии генов.

В клетках млекопитающих идентифицировано по меньшей мере 1000 различных миРНК. Они связываются с мРНК и препятствуют ее трансляции в белок.

Изменяя культуральные условия среды, эмбриональные стволовые клетки можно стимулировать к дифференциации в клетки других типов или же позволить им оставаться плюрипотентными и самообновляющимися, что происходит под контролем миРНК.

Роль эпигенетических механизмов в развитии опухолей

Злокачественная опухоль является результатом аномального и неконтролируемого разрастания клеток. Обычно клетки организма делятся и размножаются в строго выверенном темпе. Этот процесс контролируется сложным уравновешивающим взаимодействием различных групп генов в наших клетках. Гены, которые способствуют разрастанию клетки, называются протоонкогенами, гены, которые препятствуют ее активному разрастанию – онкосупрессоры. Если протоонкогены становятся слишком активными, они могут подтолкнуть клетку к раковому состоянию. С другой стороны, если супрессоры новообразований оказываются репрессированными, они так же не могут больше препятствовать делению клетки. В обоих случаях результат одинаков – клетка может начать пролиферировать слишком быстро.

Экспрессия этих генов контролируется различными эпигенетическими механизмами (миРНК, метилирование, ацетилирование ДНК), регуляция которых в свою очередь осуществляется определенными эпигенетическими ферментами.

Последовательности миРНК быстро уничтожают мРНК стволовой клетки в самом начале ее дифференциации и значительно сокращают шансы того, что она может направиться по пути развития раковой клетки после окончания своего развития вследствие своевременного уничтожения признаков ее плюрипотентности.

Примеры:

* при хронической лимфоцитарной лейкемии в 70% случаев у больных обнаруживается отсутствие миРНК (miR-15a, miR-16-1). Потеря этих последовательностей происходит на ранних стадиях развития заболевания.
* Чрезмерная экспрессия другой миРНК (miR-17-92) приводит к целому ряду разновидностей рака.
* Ген TARBP2 оказывается мутировавшим при некоторых видах рака, предрасположенность к которым передается по наследству. Белок, закодированный этим геном, важен для нормального функционирования миРНК.

Ключевым моментом развития гипернефроидной опухоли почки являлось подавление гена-супрессора новообразований VHL: островок CpG, расположенный перед ним, в 19 % исследованных случаев был гиперметилирован, в результате экспрессия гена-супрессора оказывалась подавлена. Схожая ситуация наблюдалась при раке груди и гене-супрессоре новообразований BRCA1.

Гистоны, связанные с геном-супрессором новообразований ARHI при раке груди отличаются низкими уровнями ацетилирования. Аналогичное явление наблюдается при немелкоклеточной карциноме легкого (ген PER1). В обоих случаях очевидна взаимосвязь между уровнями гистонового ацетилирования и экспрессией супрессора новообразований: чем ниже уровни ацетилирования, тем слабее экспрессия гена.

Роль эпигенетических механизмов в лечении опухолей

Химическое соединение 5-азацитидин обладает противоопухолевым действием (способно останавливать деление злокачественных клеток при лейкемии). Оно вызывает реверсию клетки в плюрипотентное состояние, т.е. заказывает «шарик» наверх уоддингтоновского ландшафта. После этого он опять скатывается вниз, но останавливался уже совсем в другой конечной точке.

Причиной таких эффектов 5-азацитидина оказалось ингибирование метилирования ДНК. По химическому строению на 5-азацитидин похож цитидин и, встраиваясь вместо него в новую цепочку ДНК при копировании генома, мешает метилированию ДНК метилтрансферазой.

Химическое соединение САГК (субероиланилид гидроксамовая кислота) оказалось эффективным препаратом для подавления роста и (или) инициирования гибели популяции раковых клеток. Эффекты данных препаратов основаны на подавлении ими ферментов, удалявших ацетиловые группы с гистонов (гистондезацетилаз –ГДАЦ), т.е. влиянии на ацетилирование гистоновых белков.

Таким образом, 5-азацитидин и САГК оба подавляют разрастание раковых клеток и оба понижают активность эпигенетических ферментов. Подавляя фермент *метилтранферазу* 5-азацитидином, мы можем *повысить* экспрессию гена. Подавляя фермент *ГДАЦ* САГК мы так же можем *усилить* экспрессию генов, так что в обоих случаях достигается один и тоже результат.

Выводы. 1) К возникновению опухоли ведут как накопленные в клетках генетические, так и эпигенетические изменения. 2) Благодаря обратимой природе эпигенетических механизмов, ферменты, вовлеченные в их поддержку, обещают быть удачными мишенями для противоопухолевой терапии.

Библиографический список:

1. Кэри Н.: «Эпигенетика», Ростов-на-Дону, 2012, издательство «Феникс», 349 стр.
2. Ржешевский А., Вайсерман А., «Эпигенетика: гены и кое-что сверху», «Популярная механика», №148, с. 30 – 33.
3. Шпорк П. «Читая между строк ДНК», Москва, 2012, издательство «Ломоносов», 272 стр.
4. Зотов С., «Между строк ДНК: чем занимается эпигенетика?», «Теории и практики» (интернет-журнал), 2015.
5. Жуковская А., «Ликбез. Эпигенетика», «Медновости» (интернет журнал), 2014.

Шилец Юлия Геннадьевна
студентка 5 курса, лечебного факультета УО «Белорусский государственный медицинский университет», 220116, Республика Беларусь, г. Минск, проспект Дзержинского, 83
E-mail: yshilecz@mail.ru

Шилец Ольга Геннадьевна
студентка 2 курса, лечебного факультета УО «Белорусский государственный медицинский университет», 220116, Республика Беларусь, г. Минск, проспект Дзержинского, 83
E-mail: oshilecz@mail.ru

Ивасивка Анастасия Романовна
студентка 5 курса, лечебного факультета УО «Белорусский государственный медицинский университет», 220116, Республика Беларусь, г. Минск, проспект Дзержинского, 83
E-mail: Ivasifffka@gmail.com

Козина Анна Александровна
студентка 5 курса, лечебного факультета УО «Белорусский государственный медицинский университет», 220116, Республика Беларусь, г. Минск, проспект Дзержинского, 83
E-mail: asya.kozina.happy@yandex.ru

Shilets Julia Gennadievna
student of the faculty of general medicine Belarusian State Medical University, 220116, Respublic of Belarus, Minsk, Dzerzhinskogo Avenue 83

Shilts Olga Gennadievna
student of the faculty of general medicine Belarusian State Medical University, 220116, Respublic of Belarus, Minsk, Dzerzhinskogo Avenue 83

Ivasivka Anastasia Romanovna
student of the faculty of general medicine Belarusian State Medical University, 220116, Respublic of Belarus, Minsk, Dzerzhinskogo Avenue 83

Kozina Anna Alexandrovna
student of the faculty of general medicine Belarusian State Medical University, 220116, Respublic of Belarus, Minsk, Dzerzhinskogo Avenue 83

УДК 616.833-006

СЛУЧАЙ ИЗ КЛИНИЧЕСКОЙ ПРАКТИКИ: СОЧЕТАНИЕ НЕВРОМЫ МОРТОНА, МЕЖПЛЮСНЕВОГО БУРСИТА И РЕВМАТОИДНОГО УЗЛА, КАК ПРИЧИНА МЕТАТАРЗАЛГИИ

CASE FROM CLINICAL PRACTICE: COMBINATION OF NEUROMA MORTON, INTERBUSLY BURSET AND RHEUMATOID NODE AS A CAUSE OF METHATARZALGIA

Аннотация. Неврома Мортона (НМ) – доброкачественное утолщение, представляющее собой разрастание фиброзной ткани на стопе в области подошвенного нерва стопы, проявляющееся приступами невралгии в переднем отделе стопы, чаще всего в третьем межпальцевом промежутке.

Ревматоидный артрит (РА) в области стопы является одной из причин метатарзалгии. Воспаление плюсне-фаланговых суставов, межплюсневый бурсит и ревматоидные узлы в области стопы могут не только подражать клиническим проявлениям НМ, но и комбинироваться с ней, а, возможно даже, быть ее причиной.

Гистологическим субстратом невромы являются классические дегенеративные преобразования нерва – фиброз оболочек, гиалиноз эндоневральных сосудов и демиелинизация

нервных волокон. Неврома Мортона истинной невромой не является, так как в измененном участке нерва отсутствуют типичные опухолевые изменения.

Abstract. Neuroma Morton (NM) is a benign thickening, which is a proliferation of fibrous tissue on the foot in the area of the plantar nerve of the foot, manifested by attacks of neuralgia in the forefoot, most often in the third interdigital space.

Rheumatoid arthritis (RA) in the foot area is one of the reasons for metatarsalgia. Inflammation of the metatarsal-phalangeal joints, interplastic bursitis and rheumatoid nodes in the foot area can not only mimic the clinical manifestations of HM, but also be combined with it, and perhaps even be its cause.

The histological substrate of the neuroma is the classical degenerative transformation of the nerve - fibrosis of the membranes, hyalinosis of endonevral vessels and demyelination of nerve fibers. Neuroma Morton is not a true neuromus, since typical nerve changes are absent in the altered nerve segment.

Ключевые слова: неврома Мортона, бурсит, ревматоидный артрит.

Keywords: Neuroma Morton, bursitis, rheumatoid arthritis.

Цель: Анализ случая сочетания невромы Мортона, межплюсневого бурсита и ревматоидного узла как причины метатарзалгии.

Материалы и методы:

1. Ретроспективный анализ клинического случая невромы Мортона
2. Результаты проведенного УЗИ.
3. Гистологические срезы материала толщиной 5 мкм, полученного в ходе операции.
4. Иммуногистохимическое исследование препаратов CD34, CD 3 и CD20.

Результаты и их обсуждение. Межплюсневый бурсит и ревматоидные узлы тканей переднего отдела стопы явились фоном и вызывающим фактором развития патологических изменений межпальцевого нерва.

Пациентка Ш. впервые обратилась к ревматологу в марте 2015 г. по поводу выраженных болей и онемения пальцев правой стопы. Первые симптомы - с 2011 года, когда появилась утренняя общая скованность. В течение года появилась припухлость кистей, локальная припухлость, болезненность на тыльной поверхности правой стопы над 3-м межпальцевым промежутком. Симптоматика проявлялась волнообразно, с периодами усиления и угасания. За медицинской помощью не обращалась.

В 2015 г. было выявлено повышение RF до 66,0 (норма до 30) и antiCCP до 148,9 (норма до 17). В июле 2015г. пациентке Ш. был выставлен диагноз: Ревматоидный артрит и назначена базисная терапия. В процессе приема метотрексата у пациентки отмечалась значительная положительная динамика клинических проявлений и лабораторных данных. Однако на фоне общего улучшения пациентка отметила увеличение припухлости на тыле правой стопы, миграцию боли на подошвенную поверхность и появление пароксизмов боли в виде «прострелов», возникновение безболезненной припухлости на латеральной поверхности переднего отдела правой стопы. В связи с изменившейся симптоматикой пациентке было назначено дополнительное обследование**.**

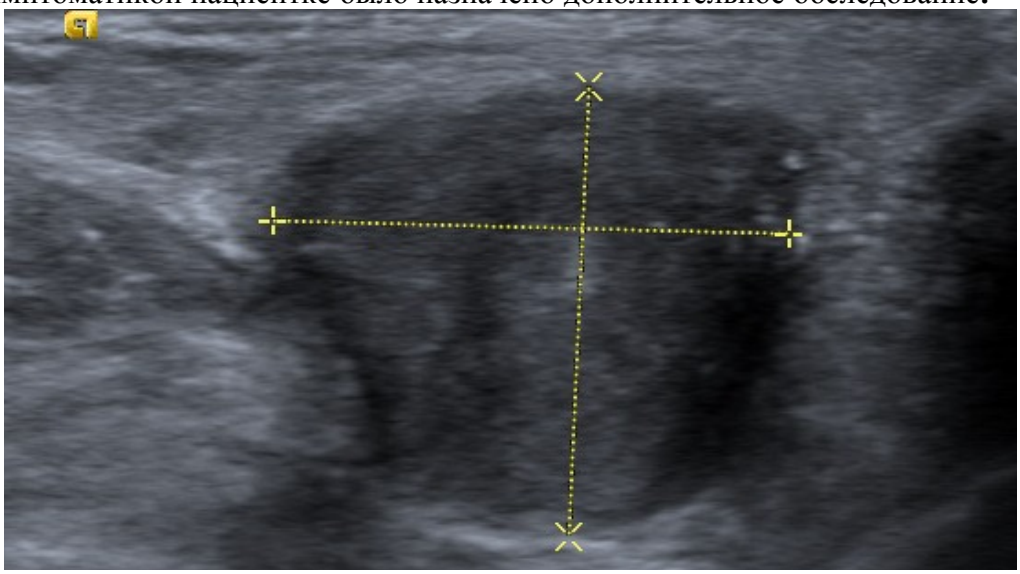

Рис 1. Ревматоидный узел в межпальцевом промежутке (УЗИ, тыльный доступ, продольный скан)

Между головками 3-й и 4-й плюсневых костей правой стопы визуализируется гипоэхогенное образование с четкими ровными контурами 17х9х21 мм с признаками выраженной гиперваскуляизации при ЦДК.

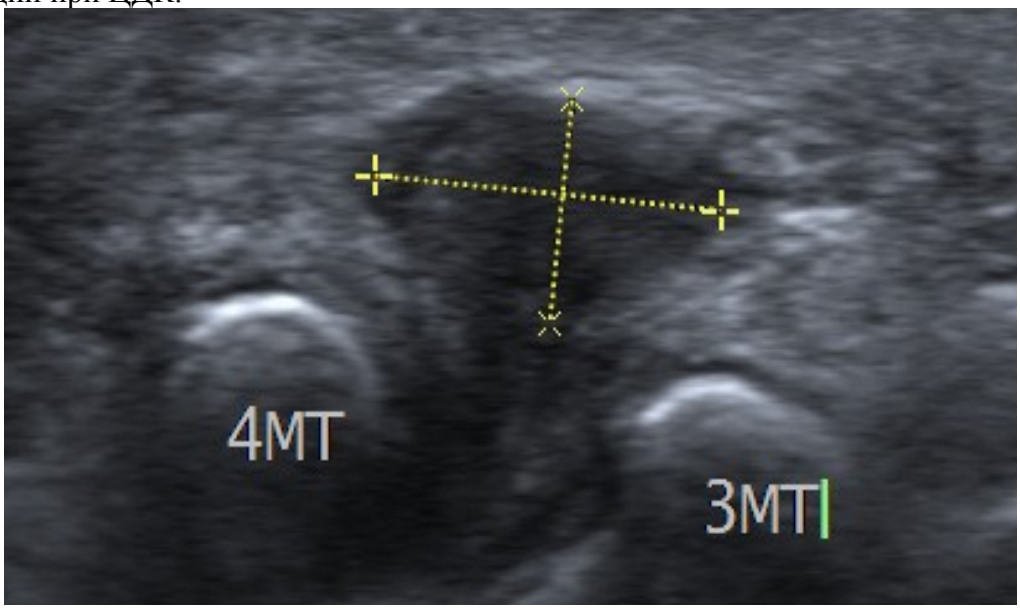

Рис 2. Утолщенный межпальцевой нерв (УЗИ, подошвенный доступ, поперечный скан)

На основании результатов ультразвукового исследования пациентке выставлен диагноз: Неврома Мортона в 3-м межпальцевом промежутке правой стопы.

В лечении невромы Мортона используют как консервативные, так и оперативные методы. Под консервативными методами лечения понимают подбор обуви (широкий носок и низкий каблук), использование корригирующих стелек и инъекции глюкокортикостероидов. Не смотря на то, что в большинстве случаев с помощью консервативной терапии достигается положительный эффект (т.е. облегчение состояния), большая часть пациентов (60-70%) в итоге выбирает оперативное лечение. Этот результат связан с отсутствием возможности или желания пациенток носить ортопедическую корректирующую обувь и/ или неэффективностью назначенного лечения .

Классическим методом оперативного лечения невромы Мортона является ее радикальное удаление. Более щадящие методы предполагают местную декомпрессию нерва за счет рассечения поперечной межплюсневой связки (William R. 2010). Эффективность хирургического лечения составляет по данным литературы 51-93% (Paul G.Peters 2011).

Рис 3. Ревматоидный узел в 3-м межпальцевом промежутке (фото, в ходе операции)

По ходу операции был получен материал:

1. №1 – гигрома из III межплюсневого промежутка вместе с частью подошвенного нерва;
2. №2 –ревматоидный узел, удаленный из-под головки V плюсневой кости.

Микроскопическое исследование в препарате №1 показало: фрагмент соединительной ткани с грубоволокнистым склерозом (по Ван Гизону). Имелись множественные ревматиодные гранулемы с фибриноидным некрозом в центре и валом эпителиоидных клеток. Отмечены неравномерные утолщения и извитость хода нервных стволов, избыточное разрастание соединительной ткани в эпи- и периневральных отделах, гиалиноз эндоневральных пространств. Имели место дистрофические изменения самих волокон периферических нервов в виде извитости аксонов, набухания и глыбчатого распада миелина.

Препарат №2 (ревматоидный узел) представлен в виде округлого образования с просветом в центре. Гистологическое исследование выявило синовиальную полость с синовиальными ворсинами, часть из которых отделялась от основной поверхности и свободно располагалась в просвете (рис.7). При этом отмечено выраженное фибриноидное набухание и фибриноидный некроз в синовиальных оболочках, в ворсинах и в прилежащих отделах соединительной ткани суставной сумки. Здесь же под синовиальными оболочками имели место ревматоидные гранулемы различных стадий развития от «цветущих» до «увядающих».

Таким образом, гистологическое исследование показало активный воспалительный процесс с образование специфических ревматоидных гранулем различной давности, что отражает длительное волнообразное течение заболевания. Имел место активный синовиит с образованием так называемых «рисовых» телец. Периферические нервы был значительно компрессированы патологическим разрастанием соединительной ткани, что в сою очередь привело к выраженным дистрофическим изменениям структуры самого нерва.

Показанный нами клинический случай пациентки с дебютом РА представляет сочетание ревматоидного узла, размещенного между головками плюсневых костей, и гистологически подтвержденной НМ. Волнообразное течения симптомов в области стопы, коррелирующее с общей скованностью и болями в кистях позволяет предположить в дебюте заболевания развитие межплюсневого бурсита. Наличие специфического активного воспалительного процесса межплюсневой сумки подтверждается данными гистологического исследования. Через 3 года после появления первых болевых ощущений в стопе боль переместилась на подошвенную поверхность и приобрела невралгический характер. Примечательно, что изменение локализации и характера боли произошло довольно быстро после начала лечения метотрексатом и на фоне общего улучшения. На этом этапе можно предположить формирование ревматоидного узла с компрессией, а затем и вовлечением в воспалительный продуктивный процесс межпальцевого нерва, что подтверждено последующим гистологическим исследованием. Второй, подкожный ревматоидный узел в переднем отделе стопы появился одновременно с изменением характера болей. Динамика симптомов в настоящем случае связана с образованием ревматоидных узлов в области стопы, что коррелирует с данными литературы о стимулирующем действии метотрексата на рост ревматоидных узлов. (Tilstra J. 2015)

На момент назначения ультразвукового исследования клиническая картина пациентки включала симптомы объемных образований в области стопы и отчетливую неврологическую симптоматику, что требовало проведения дополнительных методов исследования для дифференциальной диагностики. (Paul G.Peters 2011) (William R. 2010) (DiPreta A. 2014). УЗИ позволило определить наличие объемного образования в соответствующем межпальцевом промежутке с признаками активного воспаления и утолщение межпальцевого нерва. Эта информация явилась решающей в выборе оперативного метода лечения. В свою очередь, данные морфологического исследования также подтвердили правильность выбранной тактики.

Дифференциальная диагностика, проведенная при помощи УЗИ, в нашем клиническом случае позволила быстро выставить клинический диагноз и определиться с тактикой лечения. Радикальное удаление патологического очага, представляющего ревматоидный узел, «поглотивший» воспаленную межплюсневую синовиальную сумку и измененный межпальцевой нерв, привело к полному исчезновению болевого синдрома.

Выводы. 1) В ходе исследования выявлено, что консервативный способ лечения не способствует выздоровлению от невромы Мортона, а только может уменьшить болевой синдром и тем самым улучшить качество жизни. 2) Самым оптимальным способом лечения является

оперативное. 3) Выбор качественной удобной обуви с хорошей ортопедической стелькой может предупредить перегрузку переднего отдела стопы и не допустить развития заболевания.

Библиографический список:

1. Imaging of Arthritis and Metabolic Bone Disease – Barbara N. Weissman – 2010г. Перевод с английского Доброловича Д.И.
2. Р.В. Бузунов, Е.В. Царева – Синдром беспокойных ног – Москва, 2011г.
3. Ekbom, K. A. Restless legs. Acta Med Scand, 1945, 158 – pp.5–123.
4. Allen, RP. Race, iron status and restless legs syndrome. Sleep Med, 2002, 3 – pp. 467-8.

Козина Анна Александровна
студентка 5 курса, лечебного факультета УО «Белорусский государственный медицинский университет», 220116, Республика Беларусь, г. Минск, проспект Дзержинского, 83
E-mail: asya.kozina.happy@yndex.ru

Шилец Юлия Геннадьевна
студентка 5 курса, лечебного факультета УО «Белорусский государственный медицинский университет», 220116, Республика Беларусь, г. Минск, проспект Дзержинского, 83
E-mail: yshilecz@mail.ru

Кузнецова Мария Сергеевна
студентка 5 курса, лечебного факультета УО «Белорусский государственный медицинский университет», 220116, Республика Беларусь, г. Минск, проспект Дзержинского, 83
E-mail: nlo1995@mail.ru

Шилец Ольга Геннадьевна
студентка 2 курса, лечебного факультета УО «Белорусский государственный медицинский университет», 220116, Республика Беларусь, г. Минск, проспект Дзержинского, 83
E-mail: oshilecz@mail.ru

Ивасивка Анастасия Романовна
студентка 5 курса, лечебного факультета УО «Белорусский государственный медицинский университет», 220116, Республика Беларусь, г. Минск, проспект Дзержинского, 83
E-mail: Ivasifffka@gmail.com

Kozina Anna Alexandrovna
student of the faculty of general medicine Belarusian State Medical University, 220116, Respublic of Belarus, Minsk, Dzerzhinskogo Avenue 83

Shilets Julia Gennadievna
student of the faculty of general medicine Belarusian State Medical University, 220116, Respublic of Belarus, Minsk, Dzerzhinskogo Avenue 83

Kuznecova Maria Sergeevna
student of the faculty of general medicine Belarusian State Medical University, 220116, Respublic of Belarus, Minsk, Dzerzhinskogo Avenue 83

Shilts Olga Gennadievna
student of the faculty of general medicine Belarusian State Medical University, 220116, Respublic of Belarus, Minsk, Dzerzhinskogo Avenue 83

Ivasivka Anastasia Romanovna
student of the faculty of general medicine Belarusian State Medical University, 220116, Respublic of Belarus, Minsk, Dzerzhinskogo Avenue 83

УДК 616.37

ОСОБЕННОСТИ ДИАГНОСТИКИ ОСТРОГО ПАНКРЕАТИТА

DIAGNOSTIC FEATURES OF ACUTE PANCREATITIS

Аннотация. Острый панкреатит - остро протекающее асептическое воспаление поджелудочной железы демаркационного типа. является одной из актуальных проблем в абдоминальной хирургии. Несвоевременная диагностика и недооценка степени тяжести заболевания

– важнейшие причины послеоперационных осложнений и неблагоприятных исходов. Критерии диагностики ОП требуют дальнейшего изучения.

Abstract. Acute pancreatitis is an acute aseptic inflammation of the pancreas of the demarcation type. It is one of the urgent problems in abdominal surgery. Untimely diagnosis and underestimation of the severity of the disease are the most important causes of postoperative complications and adverse outcomes. Diagnostic criteria for pancreatitis require further study.

Ключевые слова: панкреатит, диагностика**.**

Keywords: pancreatitis, diagnostic.

Цель: изучить роль первичного ультразвукового исследования (УЗИ) и лабораторных данных (ЛД) в диагностике различных видов острого панкреатита.

Материалы и методы: В работу включены материалы ретроспективного анализа лечения 65 пациентов с диагнозом ОП в хирургическом отделении УЗ “3 ГКБ им. Е.В.Клумова г.Минска” в 2015г.

Всем пациентам выполнены диагностические и лечебные мероприятия согласно клиническому протоколу «Диагностика и лечение пациентов (взрослое население) с острым панкреатитом при оказании медицинской помощи в стационарных условиях» (Приложение 8 к приказу Министерства здравоохранения Республики Беларусь от 27.09. 2005 г. № 549).

Результаты и их обсуждение. Абсолютному большинству пациентов(64) при поступлении был поставлен диагноз ОП легкой степени тяжести, что являлось условием лечения в хирургическом отделении. В одном(1) случае был зарегистрирован ОП тяжелой степени, требующий лечения в условиях отделения интенсивной терапии и реанимации.

Руководствуясь Международной классификацией ОП, принятой в 1992 г. В Атланте(США), пересмотренной и дополненной в 2009 г., на основании анамнеза, клинических данных/симптомов, методов инструментальной (ультразвуковое исследование) и лабораторной диагностики (определение изменения уровня альфа-амилазы в крови и диастазы в моче) все пациенты были разделены на три группы по этиологическому признаку:

Первую группу составили 25(38,5%) пациентов, у которых на основании данных УЗИ доказана билиарная природа ОП.

Вторую группу составили 21(32,3%) человек - пациенты с характерным алкогольным анамнезом и погрешностями в питании, у которых по данным УЗИ отсутствовала билиарная этиология ОП.

Третья группа - 19 человек(29,2%) без подтвержденной по данным УЗИ билиарной этиологии и без алкогольного и др. алиментарного анамнеза, куда были отнесены пациенты с другой этиологией - случаи идеопатичесого, травматического, аутоиммунного и др. ОП.

Группа №1

Билиарная патология занимает первое место среди причин острого панкреатита, к ней относится ЖКБ и ее осложнения. Анализ УЗ-признаков при билиарном панкреатите показал, что преобладает поражение головки поджелудочной железы, что увеличивает частоту развития желтух. (Основным механизмом развития панкреатита при данной этиологии является спазм сфинктерных образований билиарнопакреатической системы).

Первую группу составили 25(38,5%) пациентов, из них 15(60,0%) – мужчины, 10(40,0%) – женщины. Возрастная структура группы представлена на диаграмме (среди женщин преобладают пациентки старшей возрастной группы, а именно – старше 60 лет; среди мужчин преобладают пациенты трудоспособного возраста, а именно – от 30 до 49 лет. Кроме характерных жалоб, УЗ-признаки ОП отмечены у 18(72,0%), ЛД-признаки ОП – у 4(16,0%) пациентов; соответственно отсутствовали данные УЗИ у 7(28,0%) и ЛД у 21(84,0%) пациентов. Компьютерная томография (КТ) при поступлении использована в 1(4,0%) случае.

Группа №2. Панкреатит алиментарной этиологии.

Данная этиология находится на втором месте по частоте встречаемости. В основном возникает на фоне хронической алкогольной интоксикации. По УЗ-данным нашего исследования при такой этиологии панкреатита изменениям подвергаются в основном тело и хвост железы. (Алкоголь действует как химический агент на слизистую 12-перстной кишки, вызывая отек слизистой, что ведет к блокировке БДС. Также алкоголь стимулирует панкреатическую гиперсекрецию, образование в протоках железы кальцинатов и белковых тромбов. Это ведет к затруднению оттока сока ПЖ и панкреатическую гипертензию).

Вторую группу составили 21(32,3%) человек, из них женщины – 3, мужчины - 18. Среди пациентов значительно преобладают мужчины(86%), причем трудоспособного возраста (10 из 18 пациентов).

Кроме характерных жалоб, УЗ-признаки ОП отмечены у 8(38,0 %), ЛД - 14(66,7%) пациентов, соответственно отсутствовали УЗ-признаки ОП у 13(62%) и ЛД у 7(33,3%) пациентов.

Группа №3

К этой группе отнесены пациенты, причины развития острого панкреатита которых не позволяют отнести их к первым двум группам. При анализе УЗ-критериев ОП в данной группе нами не отмечено особенностей повреждения ПЖ. (послеоперационный (развивается вследствие операций на прилежащих органах и тканях - прошивание ткани ПЖ во время резекции желудка, пр.), травматический (вследствие закрытого или прямого повреждения ПЖ), идеопатический панкреатит(хотя некоторые авторы говорят о его причине – микрохоледохолитиазе, из Шороха), токсический (нарушение метаболизма ацинарных клеток ЛС, вирусами, аллергенами, геперпаратиреоз и др.).

Третья группа - 19 пациентов (29,2%), из которых женщин – 7(36,8%), мужчин - 12(63,2%). Среди женщин преобладают пациентки старшей возрастной группы (60 и более лет), среди мужчин возрастное распределение в основном равномерное.

Кроме характерных жалоб, УЗ-признаки ОП отмечены у 11(57,9%), ЛД – 6 (31,5%), соответственно отсутствовали УЗ-признаки у 6(31,5%) и ЛД у 13(68%) пациентов. КТ при поступлении не применялась.

Выводы. 1) Первичное УЗИ для диагностики ОП наиболее информативно в первой (то есть при билиарном панкреатите) и третьей группах, ЛД наиболее информативна во второй (алиментарный панкреатит) группе. 2)УЗИ и ЛД при разных по этиологии ОП следует оценивать в динамике, и по показаниям чаще использовать возможности компьютерной томографии.

Библиографический список:

1. Синенченко Г.И.., Толстой А.Д., Панов В.П., ПерегудовС.И., Двойнов В.Г. Гнойно-некротический панкреатит и парапанкреатит – .Санкт- Петербург: ЭЛБИ-СПб, 2005. – 64с.
2. Шорох, Г.П. Острый дестркутивный панкреатит / Г.П. Шорох, С.Г.Шорох.- Минск: Парадокс, 2013.-208с.

Ешиев Абдыракман Молдалиевич
д.м.н., профессор
Ешиев Данияр Адыракманович
кандидат медицинских наук
Абдуллаева Светлана Абдулхаковна
Врач, челюстно-лицевой хирург

Eshiev Abdyrakman Moldalievich
doctor of medical sciences, professor , Head of the Department of Maxillofacial Surgery of the Osh Interdepartmental Unified Clinical Hospital, E-mail: eshiev-abdyrakhman@rambler.ru
Eshiev Daniyar Abdyrakmanovich
candidate of medical science,
maxillofacial surgeon of Osh inter-regional united clinical hospital
Abdullaeva Svetlana Abdulhakovna
The doctor is maxillofacial

УДК 616.314-089

ПРИМЕНЕНИЕ СИНЕГО СВЕТА В ЧЕЛЮСТНО-ЛИЦЕВОЙ ХИРУРГИИ

APPLICATION OF BLUE LIGHT IN PERSONAL-FACE SURGERY

Аннотация: В данной статье приведены результаты проведенных исследований эффективного применения синего света при различных патологиях челюстно-лицевой области на примере 195 больных с дефектами альвеолярного отростка челюстей, 100 детей после операции уранастафиллопластики и 110 больных с флегмонами дна полости рта.

Summary: This article presents the results of the conducted studies of the effective use of blue light in various pathologies of the maxillofacial region in the example of 195 patients with defects of the alveolar process of the jaws, 100 children after the operation of uranostaphylloplasty and 110 patients with phlegmon of the bottom of the oral cavity.

Ключевые слова: синий свет, челюстно-лицевые патологии

Keywords: blue light, maxillofacial pathology.

Важнейшим условием существования жизни на Земле является воздействие энергии солнечного света на все биологические объекты, в том числе и на организм человека. Чаще всего в медицинских целях используется только жесткое гамма-излучение - рентгеновское и ультрафиолетовое, так как среди медиков бытует мнение, что именно эти излучения наиболее эффективно воздействуют на организм. Но все перечисленные излучения поглощаются жидкой частью клеток; это приводит к ионизации среды, рождает потоки вторичных электронов, которые провоцируют каскад хаотических химических реакций, вызывающих разрегуляцию биологических процессов. Особую роль в регуляции биологических процессов играет синий свет; высокая эффективность которого предопределена длительным процессом эволюции [2, 4, 5].

Процессы преобразования световой энергии в биологических объектах и активация биомеханических реакций, определяемых как фотосинтез, характеризуется высокими энергиями и скоростью. Кроме того, важнейшей функцией света является регуляция морфогенетических процессов, где особую роль играет именно синий свет[1, 3].

Цель исследования: изучение эффективности использования синего света с длиной волны 450нм в челюстно-лицевой области.

Материалы и методы исследования

Нами проведено экспериментальное исследование с применением синего света с длиной волны 450нм в институте медицинских проблем южного отдела Национальной Академии Наук Кыргызской Республики.

С целью изучения действия синего света с длиной волны 450нм был проведен эксперимент на 38 морских свинках. Исследовалось воздействие синего света на мягкие ткани, именно на ткани печени, а также на 18 взрослых кроликах - воздействие на костную ткань нижней челюсти.

Проводились цитологические, гистологические, микробиологические исследования и рентгенография.

Экспериментальная часть исследований подтвердила эффективность воздействия синего света на деструктивный очаг в мягких и костных тканях.

После экспериментального подтверждения положительного воздействия синего света с длиной волны 450нм нами проведены клинические исследования. Таким образом, исходя из результатов проведенных исследований, естественное возмещение свежих костных дефектов нижней челюсти кроликов без дополнительного воздействия синим светом не завершается даже через 60 дней после операции. А с использованием синего света в основной опытной группе костные дефекты к этому времени полностью закрыты.

В институте ЮО НАН КР изобретены и запатентованы 3 полезные модели с применением синего света.

1. Очки физиотерапевтические с выносными световыми излучателями и электро-вибромассажером для применения в области лица и полости рта. Патент №134(46) 30.12.2011.

Проведено обследование и лечение 195 больных с послеоперационными дефектами альвеолярного отростка челюстей. В процессе исследования по оценке эффективности проведенного лечения нами были использованы различные методы диагностики: рентгенологические, лабораторно-диагностические, цитологическое, реографическое. На основе всех использованных методик подтверждается эффективность применения синего света при лечении больных с дефектами альвеолярного отростка челюстей.

Результаты исследования. Ближайшие результаты лечения больных с применением синего света. Клинико-лабораторные исследования в кратчайшие сроки показали, что у 93% больных основной группы при применении комплексного лечения с применением синего света наблюдалось улучшение общего самочувствия , уменьшение отеков и болей в области послеоперационной раны уже ко 2.5±0.18 суткам. Это объясняется тем, что использование синего света на месте оперативного вмешательства оказывает противоотечное, бактерицидное и анальгезирующее действие. При этом у 75% больных контрольной группы, где возмещение костного дефекта альвеолярного отростка под кровяным сгустком происходило без применения светоизлучения, продолжительность болевого синдрома составила 3.2± 0.21 суток, что немного больше, чем в основной группе ($P > 0.05$). Средние сроки купирования отека у больных контрольной группы составили 6.2 ±0.27 суток. В основной группе этот показатель составил 4.8±0.36($P<0.05$).

Наблюдение отдаленных результатов лечения больных с применением синего света**.** Используемый для комплексного лечения синий свет длиной волны 450нм активно стимулирует репаративный остеогенез, независимо от величины костного дефекта, о чем свидетельствует полное восстановление костной ткани через 1 месяц в основной группе

В результате чего в основной группе больных с незначительными дефектами костной ткани уже через месяц отмечено восстановление костного дефекта. В то время, как у больных со значительными дефектами костной ткани восстановление костного дефекта занимает до 3 месяцев. Это подтверждается и реографическими исследованиями. При анализе количественных показателей реографии мы сравнивали данные по исследуемым двум группам больных: основная - Pr–0,71± 0,07%, ИПС-64,07± 3,51%, ПТС -16,8±1,29%15, Z- 218,6±16,23 Ом; контрольная - Pr–0,67± 0,72%, ИПС -57,06± 2,75%, ПТС -21,15± 0,15%, Z-168,6± 9,23 Ом ($P<0,05$).

Таким образом, исходя из результатов проведенного исследования, можно сделать следующие выводы: даже в условиях современного развития медицины, возможности применения синего света для лечения различных костных дефектов альвеолярного отростка верхней и нижней челюстей, способно оказывать положительное влияние на ускорение их регенерации, и при этом более экономически выгодно по сравнению с используемыми современными методами и препаратами а так же дополнительное использование электро-вибромассажа ускоряет кровоснабжение области дефекта, что также способствует усилению регенерации.

2. Фототерапевтическое устройство для близкофокусного облучения твердого и мягкого неба после ураностафиллопластики. Патент №157(46) 31.07.2013.

Вторая исследуемая группа также 100 больных с врожденными расщелинами твердого и мягкого неба. Больные разделены на 2 группы: 50 больных (основная) – по краю раны после операции ураностафиллопластики ежедневно смазывали гелем актовегин по 3 раза в день, а также проводили облучение фото-терапевтическим устройством для близкофокусного облучения твердого

и мягкого неба после ураностафиллопластики синим светом с длиной волны 450 нм в день 2 раза по 10 минут в течение 10 дней

По результатам лечения больных с врожденными расщелинами твердого и мягкого неба ближайшие результаты лечения больных основной группы показали, что после операции на 2-3 сутки отмечается начальная грануляция краев дефекта в сторону альвеолярного отростка. К концу 9-10 дня после операции ниша полностью закрывается новой тканью. Впоследствии отмечается “ прорастание” сосудов, усиливается ангиматоз, что влияет на процессы регенерации и репарации, следовательно ускоряется заживление и замещение легкой соединительной тканью, не вызывая при этом образования грубого рубцевания и спаечного процесса, что немаловажно в послеоперационном периоде.

Эффективность использования актовегинового геля обуславливается его свойствами: повышать транспорт и утилизацию глюкозы и кислорода, поддерживать жизнеспособность тканей при дефиците метаболизме и питании клеток; нормализовать сниженный энергетический обмен клеток в условиях гипоксии; повышать аэробный энергетический метаболизм; ускорять возврат обратимо поврежденных клеток к их нормальному состоянию путем стабилизации мембран и поддержания осмотического и ионного гемостаза; стимулировать ангиогенез; способствовать реваскуляризации ишемических тканей; предотвращать образование гипертрофических рубцов; способствовать увеличении секреции мукополисахаридов, составляющих основу защитного слизистого барьера. При сравнительной оценке локального использования актовегинового геля отмечалось значительное снижение воспалительных явлений (отек, гиперемия) послеоперационной раны неба. Продолжительность стационнарного пребывания больных составила 10,2±0,12 койко-дней. Контрольный осмотр через 3 месяца - отмечается послеоперацинный нежный рубец, дефекта и деформаций нет, открывание рта свободное, контрактуры не отмечается ($P<0,05$).

Контрольная группа больных (50 человек) оперирована также модифицированным методом ураностафиллопластики. После операции на краях раны отмечался асептический некроз раны, очищающийся на 4-5 сутки, в последующем начинается грануляция раны, которая заполняет нишу на 13-15 сутки. При сравнении болевых ощущений после операции – дети даже отказываются от приема пищи в течении 2-3х дней.

Продолжительность стационарного лечения у больных контрольной группы составляет 14,8 ± 0,1 койко-дней. Контрольный осмотр через 3 месяца – также отмечается послеоперационный нежный рубец, у 2 больных образовался послеоперационный нежный дефект переднего отдела твердого неба, деформаций нет, открывание рта свободное, контрактуры не выявлено.

Послеоперационные осложнения в контрольной группе отмечались в 5 % случаев: послеоперационный дефект переднего отдела твердого неба и частичное расхождение швов передней стенки мягкого неба. В основной группе с применением синего света и актовегина послеоперационных осложнений не было. По литературным данным, при классической методике уранопластики послеоперационные осложнения составляют от 4.5 до 6.5 %.

Таким образом, близкофокусные облучения твердого и мягкого неба синим светом длиной волны 450нм после операции, а также дополнительные аппликации актовегинового геля позволяют предупредить развитие послеоперационных осложнений, таких как расхождение швов твердого неба, образование послеоперационного дефекта и контрактуры. Снижение послеоперационных осложнений добились использованием наряду с основным лечением и применением фототерапевтического устройства для близкофокусного облучения твердого и мягкого неба после ураностафиллопластики синим светом с длиной волны 450 нм , разработанного в нашем институте, а также с применением геля Актовегин.

3. Внутриполостное фотодренажное устройство. Патент №160(46) 30.08.2013.

Обследованию подвергались 110 больных с флегмоной дна полости рта, из них 50(45,5%) вошло в 1 контрольную группу – леченных общепринятой методикой и 2 группу составили 60 (54.5%) больных - основная группа, леченных с использованием синего света.

В первой группе (контрольной) больных с флегмонами дна полости рта было проведено вскрытие флегмоны и дальнейшее лечение в послеоперационном периоде традиционными методами – дренирование полости гнойника резиновыми выпускниками и марлевыми турундами, смоченных гипертоническим раствором натрия хлорида.

Во второй группе (основная) составили 60 больных. вскрытие флегмон осуществляли с помощью широких разрезов с опорожнением образовавшейся гнойной раны куда и помещали

внутриполостное фотодренажное устройство с облучением полости дважды в день по 10 минут (получен патент КР на полезную модель “ Внутриполостное фотодренажное устройство” для лечения гнойных ран челюстно-лицевой области № 160 от 31.07.2013. Ведение этой группы больных в послеоперационном периоде проводилось по нашей методике с применением данного устройства. Обе группы больных получали антибактериальную, дезинтоксикационную и общеукрепляющую терапию.

Результаты исследования. Для клинической оценки эффективности лечения флегмон дна полости рта с использованием различных способов местной терапии применялись следующие критерии: сроки купирования воспалительных проявлений (исчезновение отека, очищение от некротических тканей, появление грануляций), развитие краевой эпителизации, нормализация температуры раневой поверхности и температуры тела, скорость раневой контракции (индекс Поповой), сроки лечения.

В основной группе отек, и инфильтрация вокруг гнойной раны достоверно купировались быстрее при использовании синего света с длиной волны 450 нм. Это про исходило в 2.1 – 2.4 раз быстрее, чем тогда, когда для местного лечения применялась мазь “ Левомеколь” ($p<0,001$). При этом в течении первых 2-3 суток увеличивалосьяколичество раневого отделяемого. В последующем продуктивность гноя быстро уменьшалась, что, очевидно, объясняется более высокими бактерицидными действиями синего света. При оценке других критериев, характеризующих течение воспалительного процесса, отмечается аналогичная картина.

При использовании многокомпонентной мази на водорастворимой основе очищение раны от некротических тканей полностью не происходило. В большинстве случаев (п=47) 52.2% приходилось выполнять некроэктомию – иссечение плотных фибриновых наложений. У 6 (6.6%) больных потребовались повторные оперативные вмешательства для вскрытия гнойных карманов.

При сопоставлении следующего параметра, видно, что у больных контрольной группы краевая эпителизация появлялась на 10.3±0.41 сутки, во второй группе, где использовалось облучение синим светом, этот процесс происходил в среднем на 4.5 суток раньше- 6.8±0.13 ($p <0.001$).

Одна из характеристик, объективно представляющая степень купирования воспалительных явлений в ране, - показатель температуры раневой поверхности. Быстрее всего температура вокруг раны снижалась при использовании синего света, уже на третьи сутки лечения исследуемый показатель был достоверно ниже в этой группе больных по сравнению с контрольной группой ($p<0.5$). Параллельно с этим приходила к норме температура тела. Нормализация температуры тела у больных первой группы происходила лишь к концу четвертых суток – 3.97 ±0.25, в то время как в группах, где использовался синий свет, это происходило достоверно быстрее ($p<0.001$). Процесс нормализации температуры раневой поверхности был более длительным, его можно соотнести со сроками купирования признаков воспаления, тем не менее, заметно, что это происходило раньше в том случае, когда проводилось облучение синим светом. Параллельно с очищением раны шел процесс формирования грануляционной ткани.

В контрольной группе больных грануляции появлялись в виде островков на фоне участков, которые полностью не очистились от фибриновых наложений в среднем на 8.54±0.37 суток, что соответствует литературным данным (М. М. Солоьев 2003; В В. Плечев и соавт. 2003; Б. А. Бакиев 2009г). В основной группе грануляционная ткань развивалась непосредственно после очищения раны – в среднем на 4.9 ± 0.15сутки, что почти на 3-е суток раньше, чем в контрольной группе.

Предложенные методы местного облучения синим светом при лечении флегмон дна полости рта отличаются более благоприятным клиническим течением по сравнению с традиционным лечением. Они обеспечивают быстрое купирование признаков воспаления, очищение раны от гнойно-некротических масс, что позволяет наложить отсроченные швы раньше, чем при использовании традиционных методов лечения. Все это в конечном итоге реализуется в сокращении сроков лечения больных с флегмоной дна полости рта в 1.3 раза.

Таким образом, можно отметить, что **с**ветолечение относится к альтернативной медицине, популярность которой даже в высокоразвитых странах Европы очень велика. Из всех альтернативных методов лечения светолечение имеет наиболее древнюю историю и наиболее изучено. Светолечение пациентами воспринимается как «природное», тем самым они считают, что это гарантия безопасности.

Наше обращение к фотодинамической терапии предпочтительно как к методу выбора в условиях недостаточного финансирования медицины, методу альтернативной терапии не требующих особых материальных затрат. Эффективность именно синего света (по литературным данным Н. П. Воскресенская 1982; В. И. Карандашов, Н. Р. Палеев, Е. Б. Петухов, Г. Джулини. 2008, 2009г) не зависит от спектра чувствительности патогенных микроорганизмов к антибиотикам. Синий свет оказался достаточно губительным даже для антибиотикорезистентных штаммов золотистого стафилококка, кишечной палочки и других микроорганизмов, которые играют немаловажную роль в развитии флегмоны дна полости рта. Еще одним существенным преимуществом фотодинамической терапии, в отличие от медикаментозной терапии, является практически полное отсутствие побочных реакций и осложнений. Все это позволяет надеяться на дальнейшее развитие данного метода лечения.

Применение синего света также способно оказывать положительное влияние и на ускорение регенерации различных костных дефектов альвеолярного отростка верхней и нижней челюстей даже в условиях развития гнойно-воспалительных осложнений, что и подтверждено нашими исследованиями.

Кроме того, необходимо отметить экономическую обоснованность применения синего света. Как было доказано в проведенных исследованиях, больные в контрольной группе нуждались в проведении дополнительного лечения, по сравнению с основной группой. Следовательно, дополнительное лечение сопряжено с дополнительными затратами, как в финансовом плане, так и времени.

Применение синего света в послеоперационном периоде при врожденных расщелинах неба отмечено снижением послеоперационных осложнений в основной группе, использование геля Актовегин дает дополнительный стимул для снижения уровня осложнений. По литературным данным при классической методике ураностафиллопластики развитие послеоперационных осложнений (расхождение швов) составляет от 4,5 до 6,5 % (Б. Н. Давыдов, О. А Гаврилова, В. В. Максимова, А. В. Зернов 2000; С. В. Аверьянов 2004г), также и по нашим данным в контрольной группе больных количество послеоперационных осложнений соответствует литературным данным.

В результате проведенных исследований установлено, что включение в комплекс лечебных мероприятий синего света с длиной волны 450 нм, воздействующего суммарно на весь организм, обеспечивает положительный эффект лечения больных с флегмонами дна полости рта и улучшает его результаты, а также сокращает сроки лечения до 4-х дней по сравнению с традиционными методами. Это доказано результатами наших клинических и лабораторных исследований.

Библиографический список:

1. Аверьянов С.В. Изучение микроциркуляции в области ретенированных зубов при их перемещении под влиянием лазерного света / С.В. Аверьянов, Е.И. Костина, Е.В. Решетникова// Мат. VI Российского научного форума “ Стоматология 2004 “. – Москва, 2004. – С.3-4.
2. Воскресенская Н.П. Регуляторная роль синего света в фотосинтезе. Физиология фотосинтеза.-М.: Наука,1982.-С.203-220.
3. Давыдов Б.Н., Гаврилова О.А., Максимова В.В., Зернов А.В. Состояние полости рта и комплексное лечение больных с расщелинами лица// Детская стоматология. 2000. №1-2(3-4). С.53-56
4. Карандашов В.И., Петухов Е.Б. Современные методы применения фототерапии.//Мед.Помощь.-2004.-№1.-С.24-27.
5. Карандашов В.И., Палеев Н.Р., Петухов Е.Б., Джулини Г. Лечение синим светом. М.: Издательский дом “ Техника молодежи”, 2009. 48

Пох Валерия Андреевна
Poh Valery Andreevna
Студентка ФГБОУ ВО Амурская ГМА Минздрава России
E-mail: povh2009@mail.ru

Лобанова Елизавета Сергеевна
Lobanova Elizaveta Sergeevna
Студентка ФГБОУ ВО Амурская ГМА Минздрава России
E-mail: mrs.lobanova5@mail.ru

УДК 616.831.9

ВЛИЯНИЕ СОПУСТВУЮЩЕЙ ПАТОЛОГИИ НА ТЕЧЕНИЕ ГЕМОФИЛЬНОГО МЕНИНГИТА У ДВУХ ПАЦИЕНТОК

INFLUENCE OF ACCOMPANYING PATHOLOGY ON THE TREATMENT OF HEMOPHILE MENINGITIS IN TWO PATIENTS

Аннотация: В данной статье нами проведена сравнительная характеристика двух клинических случаев гемофильного менингита у пациенток женского пола. У ребенка более старшего возраста в связи с наличием неврологических нарушений течение заболевания было длительное (62 койко дня) и осложненное. Однако у второй девочки, несмотря на наличие отягощенного преморбидного фона, более высокого нейтрофильного плеоцитоза, затяжного течения заболевания, отсутствовала неврологическая симптоматика и осложнения.

Abstract: In this article, we performed a comparative analysis of two clinical cases of hemophilic meningitis in female patients. In a child of an older age, due to the presence of neurological disorders, the course of the disease was prolonged (62 bed days) and complicated. However, in the second girl, despite the presence of a burdened premorbid background, higher neutrophilic pleocytosis, a prolonged course of the disease, there was no neurological symptomatology and complications.

Ключевые слова: гемофильный менингит, затяжное течение, дети.

Keywords: Hemophilic meningitis, prolonged course, children.

Введение: Инфекцию, вызываемую Haemophilus influenzae типа b (Hib) можно по праву назвать одной из самых недооценённых угроз здоровью детей. В России менингиты, вызванные гемофильной палочкой типа b, занимают второе место (до 32%) в структуре бактериальных менингитов у детей до 5 лет. Летальность при нем составляет 15-20%, а у 35% развиваются стойкие неврологические дефекты [1-3].

Приводим сравнительную характеристику гемофильного менингита у двух девочек (ребенок А. и ребенок Д.), с отягощенным преморбидным фоном.

Цель работы - выявить сходства, различия течения и исходов гемофильного менингита у двух пациенток детского возраста на фоне сопутствующей патологии.

Клинический диагноз был выставлен после проведения реакции латекс - агглютинации (РАЛ) спинно-мозговой жидкости: Острый гнойный менингит, вызванный гемофильной палочкой тип В. Возраст различен: ребенок А. - 4 года 11 мес., а ребенок Д. - 6 мес. В обоих случаях в анамнезе заболевания отмечается острое начало с самого 1 дня, обследованы на местах, согласно месту проживания, обе девочки уроженки сельской местности. Следует отметить о более длительном, затяжном течении заболевания у больной старшего возраста (время пребывания в стационаре 62 койко-дня), в связи отягощенным преморбидным фоном. В раннем неонатальном периоде оба ребенка находились на выхаживании в реанимационно-анестезиологическом отделении (РАО). Девочка более старшего возраста стоит на диспансерном учете у невролога по поводу резидуальной энцефалопатии (РЭ), задержки психического развития ребенка (ЗПРР). У второй пациентки были смещение шейного отдела позвоночника, гипоксия, полученные во время родов.

Из клинических проявлений в течение заболевания можно выделить три синдрома (интоксикационный, общемозговые и менингеальные синдромы), которые у ребенка А. протекали значительно выраженее, чем у ребенка Д. Следует отметить что у ребенка А. симптомы Кернига, Брудзинского и ригидности затылочных мышц сначала регрессировали, что соответствует 11 дню с

момента их появления и появились вновь на 46 день болезни. Отмечалась также слабость в нижних конечностях, на 8 сутки от начала пребывания в стационаре ребенок А. переведена из РАО в профильное отделение, после чего в течение последующих дней появилась слабость в шее, ребенок не удерживал голову, в связи со слабостью в мышцах шеи. Осложнение основного заболевания было выявлено только у девочки старшего возраста – инфекционно-токсический шок 2 стадии, ДВС-синдром 2 стадии.

В клиническом анализе крови у ребенка А течение анемии волнообразное, максимальное снижение гемоглобина (Hb) составило 64 г/л и минимальное - 110 г/л. У больной Д более гладкое течение анемии на всем протяжении заболевания – Hb до 89 г/л. Количество люмбальных пункций превалировало у девочки старшего возраста – 9, у второй - 8. В анализе ликвора при РАЛ у двух пациенток была выделена Hib типа b. Характеризуя динамику температурной кривой и изменения плеоцитоза в зависимости от проводимой терапии различными антибактериальными препаратами, у ребенка А. санация ликвора была достигнута на фоне терапии цефтриаксоном, цитоз в ликворе уменьшился до 93/3 (ранее был 2080/3 за счет нейтрофилов-78%). У девочки младшего возраста хороший ответ был получен при применении меронема, следует отметить, что изначальные показатели цитоза были выше и составили 17666/3 за счет нейтрофилов-99%. В ходе лечения у обоих пациенток менингиальный и интоксикационные синдромы были купированы, основные лабораторные показатели нормализовались, сохранялась только анемия. Обе пациентки были переведены в детскую городскую клиническую больницу. С помощью проведенной терапии уровень Hb в двух случаях был нормализован. В настоящее время возраст девочек составляет: 5 лет 10 месяцев и 2 года 3 месяца. У ребенка более старшего возраста сохраняется ЗПРР. Вторая девочка снята с диспансерного учета в 2017 году, психическое и физическое развитие соответствует возрасту.

Заключение

В заключении можно выделить совпадения клинических, анамнестических, лабораторных и возрастных данных с литературными сведениями такие, как весенне-летняя сезонность, возраст от 6 месяцев до 4 лет включительно, наличие отягощенного преморбидного фона, регистрация анемии на протяжении всего течения заболевания, волнообразное и затяжное течение заболевания. Однако у ребенка более старшего возраста в связи с наличием неврологических нарушений течение заболевания было более длительное и осложненное, чем у ребенка младшего возраста. Обе пациентки являются уроженки сельской местности, что не соответствует литературным данным, а также получен различный ответ на лечение, что свидетельствует об индивидуальном подборе антибактериальной терапии у детей.

Своевременное обращение за медицинской помощью, ранняя диагностика, а также адекватная терапия гемофильного менингита в данных клинических случаях позволило предотвратить грозные последствия данного заболевания.

Библиографический список:

1. Ющук Н.Д. Инфекционные болезни. Национальное руководство / Н.Д.Ющук, Ю.Я. Венгеров. – Москва: ГЭОТАР-Медиа 2010.- 485 с.
2. Вильниц А.А., Скрипченко Н.В., Иванова М.В., и др. Современные особенности гемофильного менингита у детей // Эпидемиология и инфекционные болезни. Актуальные вопросы. — 2016. — № 5 — С. 50–54.
3. Крамарь Л.В., Хлынина Ю.О. Гемофильная инфекция у детей: проблемы и перспективы // Лекарственный вестник. — 2011. — Т. 6. — № 3 — С. 42–47.

Зыбко Ольга Ивановна
Zybko Olga Ivanovna
студентка 5 курса лечебного факультета УО « Белорусский государственный медицинский университет», 220116, Республика Беларусь, г. Минск, проспект Дзержинского 83
E-mail: olga_eve2009@inbox.ru

Ремезов Роман Игоревич
Remezov Roman Igorevich
студент 5 курса лечебного факультета УО « Белорусский государственный медицинский университет», 220116, Республика Беларусь, г. Минск, проспект Дзержинского 83
E-mail: roma1.0@yandex.ru

Серый Виктор Васильевич
Seryi Viktor Vasilyevich
студентка 5 курса лечебного факультета УО « Белорусский государственный медицин-ский университет», 220116, Республика Беларусь, г. Минск, проспект Дзержинского 83
E-mail: vctrsrj@gmail.com

Бобровничий Андрей Владимирович
Bobrovnichyi Andrei Vladimirovich
студент 5 курса лечебного факультета УО « Белорусский государственный медицинский университет», 220116, Республика Беларусь, г. Минск, проспект Дзержинского 83
E-mail: andrei_tark@mail.ru

УДК 616.24-008.444

ВЛИЯНИЕ СИНДРОМА ОБСТРУКТИВНОГО АПНОЭ СНА НА РАЗВИТИЕ СЕРДЕЧНЫХ АРИТМИЙ

INFLUENCE OF OBSTRUCTIVE SLEEP APNEA SYNDROME ON THE HEART ARRYTHMIAS DEVELOPMENT

Аннотация. В ходе работы было проведено обследование 109 пациентов. По результатам кардиореспираторного мониторинга у 84 пациентов был обнаружен синдром обструктивного апноэ сна. Методом холтеровского мониторирования ЭКГ было установлено, что самой частой аритмией у пациентов с обструктивным сонным апноэ являлась желудочковая и наджелудочковая экстрасистолия.

Abstract. In a study 109 patients were examined. By the results of the cardiorespiratory monitoring 84 patients had obstructive sleep apnea syndrome. Holter ECG monitoring revealed that the most frequent arrhythmia among patients with obstructive sleep apnea syndrome is ventricular and supraventricular extrasystole.

Ключевые слова: синдром обструктивного апноэ сна, холтеровское мониторирование ЭКГ, аритмия

Key words: obstructive sleep apnea syndrome, Holter ECG monitoring, arrythmia

Актуальность. Ночное апноэ является очень распространенным заболеванием. Около 10% мужчин в возрасте 45-65 лет страдают синдромом обструктивного апноэ сна. Около 60% людей старше 65 лет страдают данной патологией, а также она может встречаться, но редко - у детей. У 5-8% людей данное заболевание остается недиагностированным.

Введение. Синдром обструктивного апноэ сна (СОАС) – это состояние, характеризующееся наличием храпа, периодическим спадением верхних дыхательных путей на уровне глотки и прекращением легочной вентиляции при сохраняющихся дыхательных усилиях, снижением уровня кислорода крови, грубой фрагментацией сна и избыточной дневной сонливостью.

Известно, что нарушения дыхания во сне имеют важное клиническое значение. В настоящее время проведено много исследований, в которых выявлена четкая связь между синдромом

обструктивного апноэ сна (СОАС) и риском возникновения и прогрессирования сердечно-сосудистых заболеваний, в частности нарушений сердечного ритма и проводимости.

Этиопатогенез. Важное значение в возникновении сердечных аритмий принадлежит обструкции глотки, повышение отрицательного давления в плевральной полости, переполнению правого предсердия, что приводит к возбуждению парасимпатического отдела вегетативной нервной системы (ВНС) и урежению синусового ритма, а в момент пробуждения из-за гипоксии наоборот. Активируется симпатическая ВНС, что приводит к учащению синусового ритма.

Цель: Проанализировать влияние синдрома обструктивного апноэ сна на возникновение нарушений сердечного ритма у различных возрастных групп пациентов.

Задачи:

1. Изучить ритм сердца у пациентов в зависимости от степени тяжести СОАС
2. Сравнить полученные данные у пациентов с СОАС и контрольной группой

Материал и методы. В исследование включено 109 пациентов (43 женщины и 66 мужчин), страдающих ИБС и АГ. Пациенты были разделены на 4 группы в зависимости от наличия и степени тяжести синдрома обструктивного апноэ сна (СОАС). Диагноз СОАС основывался на результатах кардиореспираторного мониторинга (КРМ) с учетом индекса апноэ/диспноэ.

В группе №1 (контрольная группа) было исследовано 49 пациентов (23 женщины и 26 мужчин), не имеющие СОАС, средний возраст которых составил 57 ± 1,4 лет.

В группе №2 было исследовано 10 пациентов (8 женщин и 2 мужчин), имеющие легкую форму СОАС, средний возраст которых составил 60 ± 2 лет.

В группе №3 было исследовано 16 пациентов (8 женщин и 8 мужчин), имеющие умеренную форму СОАС, средний возраст которых составил 61 ± 1,7 лет.

В группе №4 было исследовано 34 пациента (4 женщины и 30 мужчин), имеющие тяжелую форму СОАС, средний возраст которых составил 53 ± 1,8 лет.

Исследуемые группы сопоставимы по возрасту и полу, что дает возможность проводить сравнительный анализ исследуемых показателей.

Методы исследования. Сердечный ритм у пациентов оценивался при помощи холтеровского мониторирования ЭКГ.

Использовались следующие показатели:

-общее число сокращений

-минимальная частота сердечных сокращений (ЧСС)

-средняя ЧСС

-максимальная ЧСС

-стандартное отклонение RR интервалов (SDNN, мс)

-квадратный корень из средней суммы квадратов разностей между соседними RR интервалами (RMSSD, мс).

Результаты и обсуждения

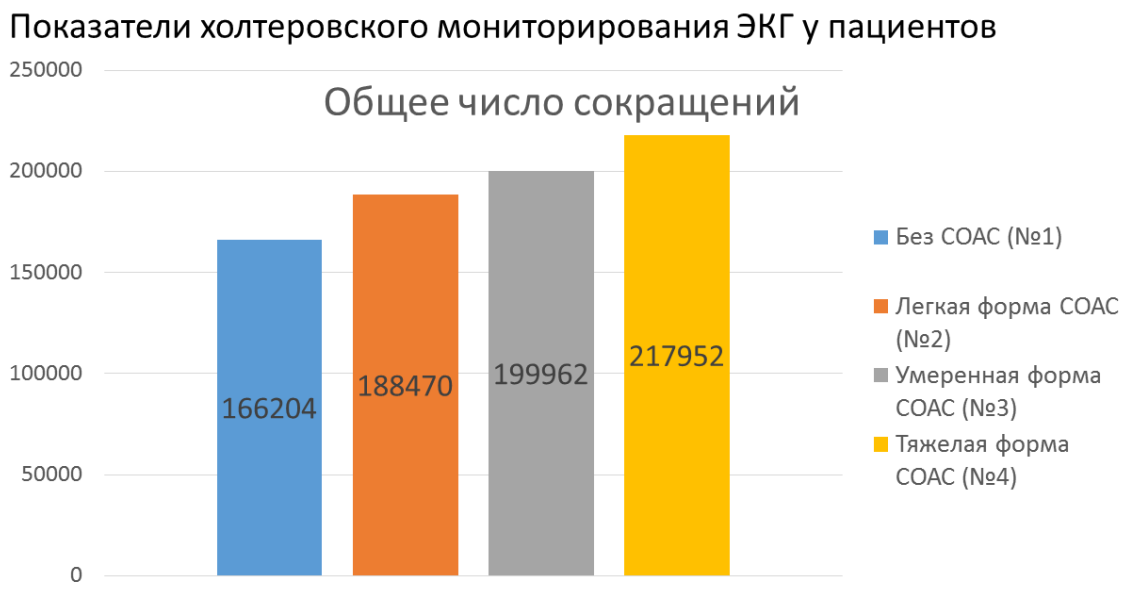

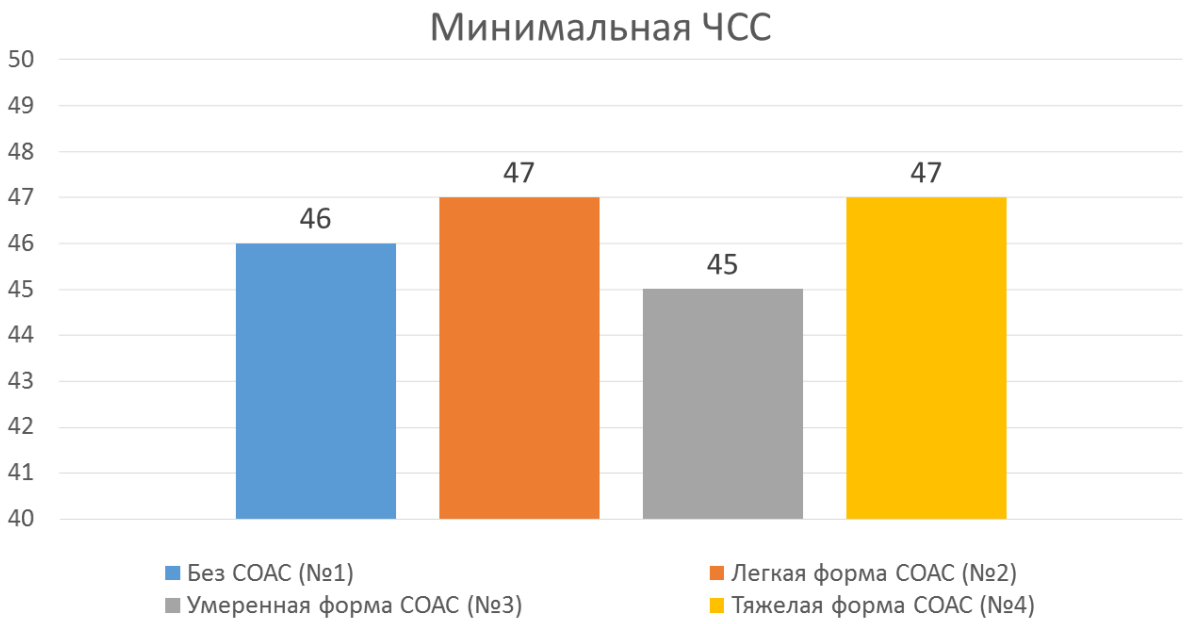

В ходе анализа показателей ХМ-ЭКГ выявлено, что у пациентов с тяжелой формой СОАС общее число сокращений достоверно выше, по сравнению с пациентами без СОАС (166204 против 217952, P<0,05).

По результатам исследования минимальной частоты сердечных сокращений (ЧСС) достоверных межгрупповых различий не выявлено. У пациентов с тяжелой формой СОАС средняя ЧСС, максимальная ЧСС выше по сравнению с пациентами без СОАС, легкой и умеренной формами СОАС.

При исследовании вариабельности сердечного ритма выявлено, что стандартное отклонение RR интервалов, квадратный корень из средней суммы квадратов разностей между соседними RR интервалами у пациентов с СОАС выше, по сравнению с пациентами без СОАС.

При исследовании вариабельности сердечного ритма выявлено, что стандартное отклонение RR интервалов, квадратный корень из средней суммы квадратов разностей между соседними RR интервалами у пациентов с СОАС выше, по сравнению с пациентами без СОАС.

Результаты и их обсуждение. В ходе исследования установлено, что из 109 пациентов 84 (77%) имеют синдром обструктивного апноэ сна. Из них нарушение сердечного ритма выявлено у 30 (27.5%) человек. Причем у 22 (20.2%) пациентов обнаружена желудочковая и наджелудочковая

экстрасистолия, у 8 (7.34%) - фибрилляция предсердий. Число пациентов, имеющих сердечную патологию, но не имеющих синдром сонного апноэ, - 25 (23%). Из них нарушения сердченого ритма выявлены у 8 (7.34%) человек. Причем у 4 (3.67%) из них обнаружена желудочковая и наджелудочковая экстрасистолия.

Выводы. 1) При синдроме обструктивного апноэ сна чаще встречаются желудочковая и наджелудочковая экстрасистолии.

2) Синдром обструктивного апноэ сна значительно реже влияет на развитие фибрилляции предсердий.

Библиографический список:

1. Макаревич А. Э. Внутренние болезни : учеб. пособие . В 3 т. Т. 1 / А. Э. Макаревич. – Минск : Выш. шк., 2008 – 448 с.
2. Кардиология. Национальное руководство : краткое издание / под ред. Ю. Н. Беленкова, Р. Г. Оганова. — М. : ГЭОТАР-Медиа, 2012. — 848 с.
3. Простой анализ ЭКГ: интерпретация, дифференциальный диагноз [Текст] / Г.-Х. Эберт ; пер. с англ. ; под ред. В.А. Кокорина. — М.: Логосфера, 2010. — 280 с
4. Вейн А. М., Елигулошвили Т. С., Полуэктов М. Г. Синдром апноэ во сне / А. М. Вейн, Т. С Елигулошвили, М. Г. Полуэктов. – Эйдос Медиа., 2002. – 312 с.

Научное издание

Коллектив авторов

Сборник статей XX Международной научной конференции
«Современные медицинские исследования»

ISBN 978-5-9500488-3-9

Научный медицинский журнал «Авиценна»
Кемерово 2018