АВИЦЕННА

научный медицинский журнал

Публикации для студентов, молодых ученых и научно-преподавательского состава на www.avicenna-idp.ru

ISSN 2500-378X **Издательский дом "Плутон"** **www.idpluton.ru**

Выпуск №57

Кемерово 2020

03 февраля 2020 г.
ББК Ч 214(2Рос-4Ке)73я431 ISSN 2500-378X УДК 378.001
Кемерово
Журнал выпускается ежемесячно. Научный журнал публикует статьи по медицинской тематике. Подробнее на www.avicenna-idp.ru
За точность приведенных сведений и содержание данных, не подлежащих открытой публикации, несут ответственность авторы.

Редкол.:

Никитин Павел Игоревич - главный редактор, ответственный за выпуск журнала.

Шмакова Ольга Валерьевна - кандидат медицинский наук, ответственный за первичную модерацию, редактирование и рецензирование статей.

Хоботкова Татьяна Сергеевна - кандидат медицинский наук, ответственный за финальную модерацию и рецензирование статей.

Никитина Инна Ивановна – врач-эндокринолог, специалист ОМС, ответственный за первичную модерацию, редактирование и рецензирование статей.

Меметов Сервир Сеитягьяевич - доктор медицинских наук, профессор кафедры организации здравоохранения и общественного здоровья ФПКи ППС ФГБОУ ВО «Ростовский государственный медицинский университет».

Тахирова Рохатой Норматовна- кандидат медицинских наук, доцент кафедры факультетской педиатрии Ташкентского педиатрического медицинского института.

Ешиев Абдыракман Молдалиевич - доктор медицинских наук, профессор Ошской межобластной объединенной клинической больницы.

Федотова Елена Владимировнадоцент - кандидат медицинский наук, профессор РАЕ, врач-хирург ГБОУ ВПО "Северный государственный медицинский университет".

Тихомирова Галия Имамутдиновна - доктор медицинских наук, доцент кафедры общей хирургии ФБГОУ ВО "Ижевская государственная медицинская академия".

Иванов Александр Леонидович – кандидат психологических наук, доцент кафедры психотерапии и сексологии РМАНПО.

Дурягина Лариса Хамидуловна - доктор медицинских наук, заведующая кафедрой терапевтической стоматологии, заслуженный врач республики Крым, Медицинская академия имени С.И. Георгиевского ФГАОУ ВО «Крымский федеральный университет имени В.И. Вернадского»

Дегтярева Людмила Анатольевна - кандидат медицинских наук, доцент медицинской академии им. С.И. Георгиевского ФГАОУ ВО «Крымский федеральный университет имени В.И. Вернадского»

Сулейменова Роза Калдыбековна - кандидат медицинских наук, заведующая кафедрой "Гигиена" АО "Медицинский Университет Астана"

Бовтюк Николай Ярославович - кандидат медицинских наук, доцент кафедра общей хирургии ОУ "Белорусский государственный медицинский университет"

Якубова Азада Батировна - кандидат медицинских наук, заведующая кафедрой Факультетской и госпитальной терапии, Ургенческий филиал Ташкентской Медицинской Академии

Афанасьева Галина Александровна - доктор медицинских наук, доцент кафедры патофизиологии ФГБОУ ВО Саратовский государственный медицинский университет имени В.И. Разумовского

Бесхмельницына Евгения Александровна - ассистент федры фармакологии и клинической фармакологии НИУ «Белгородский государственный национальный исследовательский университет», врач акушер-гинеколог

А.О. Сергеева (ответственный администратор)[и др.];

Научный медицинский журнал **«Авиценна»**, входящий в состав **«Издательского дома «Плутон»**, создан с целью популяризации медицинских наук. Мы рады приветствовать студентов, аспирантов, преподавателей и научных сотрудников. Надеемся подарить Вам множество полезной информации, вдохновить на новые научные исследования.

Издательский дом «Плутон» www.idpluton.ru e-mail:admin@idpluton.ru
Подписано в печать 03.02.2020 г. Формат 14,8×21 1/4. | Усл. печ. л. 3.2. | Тираж 300.

Все статьи проходят рецензирование (экспертную оценку).
Точка зрения редакции не всегда совпадает с точкой зрения авторов публикуемых статей.
Авторы статей несут полную ответственность за содержание статей и за сам факт их публикации.
Редакция не несет ответственности перед авторами и/или третьими лицами и организациями за возможный ущерб, вызванный публикацией статьи.
При использовании и заимствовании материалов ссылка обязательна

Оглавление

1. ОПТИМИЗАЦИЯ БЛИЖАЙШИХ И ОТДАЛЕННЫХ РЕЗУЛЬТАТОВ МИРИНГОПЛАСТИКИ 4
Ходжанов Ш.Х., Исаева Ш.А.
2. СОВРЕМЕННЫЙ ПОДХОД К ЛЕЧЕНИЮ ХРОНИЧЕСКИХ ГНОЙНЫХ СРЕДНИХ ОТИТОВ.....9
Ходжанов Ш.Х., Исаева Ш.А.
3. СЕРДЕЧНО-СОСУДИСТАЯ СИСТЕМА …. 14
Муртазаева Х., Мубинов Ш.
4.СЛУЧАЙ АВ-БЛОКАДА 1 СТЕПЕНИ С ПРЕХОДЯЩЕЙ АВ-БЛОКАДОЙ 2 СТЕПЕНИ 1 ТИПА У ПАЦИЕНТА МЛАДШЕГО ШКОЛЬНОГО ВОЗРАСТ…….....17
Балко А.С.
5.МАЛОИНВАЗИВНАЯ ХИРУРГИЯ В ЛЕЧЕНИИ ЦЕНКЕРОВСКИХ И ЭПИФРЕНАЛЬНЫХ ДИВЕРТИКУЛОВ.....20
Кулумбегов Г.Р., Кулумбегова И.Р.
6. ОСОБЕННОСТИ ФУНКЦИИ ВНЕШНЕГО ДЫХАНИЯ У ДЕТЕЙ ПРИ ВРОЖДЕННОМ ПОРОКЕ СЕРДЦА…….....22
Тахирова Р.Н.

Ходжанов Шохимардон Ходжанович
Ташкентская Медицинская Академия
Исаева Шахноза Анваровна
Ташкентская Медицинская Академия

Xodjanov Shokhimardon Xodjanovich
Tashkent Medical Academy
Isayeva Shakhnoza Anvarovna
Tashkent Medical Academy

УДК 616-089.844:616.285-089.844:611.74

ОПТИМИЗАЦИЯ БЛИЖАЙШИХ И ОТДАЛЕННЫХ РЕЗУЛЬТАТОВ МИРИНГОПЛАСТИКИ

OPTIMIZATION OF IMMEDIATE AND LONG-TERM RESULTS OF MYRINGOPLASTY

Аннотация: Представленная работа посвящена попытке оптимизации ближайших и отдаленных результатов мирингопластики у пациентов с сухой перфорацией барабанной перепонки. Для отбора больных на операцию нами в ЛОР поликлинике и стационаре II клиники ТМА от 2017-2019 года было детально обследовано 58 больных с сухим и рецидивирующим гнойным мезотимпанитом и с посттравматической перфорацией, которые были разделены на 3 группы. На основании полученных результатов на ряду с несколькими противопоказаниями для оптимизации ближайших и отдаленных результатов мирингопластики важную роль играют: клинико - анатомическое состояние среднего уха, сосцевидного отростка, частота обострения хронического гнойного среднего отита.

Abstract: The presented work is devoted to attempt to optimize the immediate and long-term results of myringoplasty in patients with dry perforation of the eardrum. For the selection of patients for surgery by us in the ENT department and II clinics of TMA from 2017-2019, 58 patients with dry and recurrent purulent mesotympanitis and post-traumatic perforation were examined in detail, who were categorized into three groups. Based on the results obtained along with several contraindications, clinical and anatomical conditions of the middle ear, mastoids process and frequency of exacerbation of chronic suppurative otitis media are assumed to play a crucial role in optimizing the immediate and long-term results of myringoplasty

Ключевые слова: мирингопластика, хроничекий гнойный средний отит, ксенотрансплантат из перикарда овцы, глубокая фасция височной мышцы.

Key words: myringoplasty, chronic suppurative otitis media, sheep pericardium xenograft, deep fascia of the temporal muscle.

Актуальность. Хронический гнойный мезотимпанит – распростроненное заболевание, которое занимает до 70% в общей структуре хронических гнойных отитов. [1] В последние годы в тактике лечения больных хроническим гнойным мезотимпанитом произошли существенные изменения. [2]Гнойные воспаления среднего уха как острые, так и хронические, до сих пор остаются одним из распространённых заболеваний ЛОР органов.

Клиническое течение воспалительного процесса в среднем ухе в большинстве случаев заканчивается стойкой перфорацией барабанной перепонки. Производя мирингопластику, рассчитывают на наступление герметизации барабанной полости и восстановление слуховой функции. Однако эффективность этой операции, как в плане приживления трансплантата, так и в плане улучшения слуха, по данным различных авторов, колеблется в широких пределах [3] . Этот факт может быть связан с целым рядом факторов: длительность заболевания, ширина наружного слухового прохода, размер перфорации барабанной перепонки, наличие отделяемого в барабанной полости, ее инфицированность, характер пневматизации сосцевидного отростка, функциональное состояние слухового и вестибулярного анализаторов, методика, техника операции и материалы, применяемые для пластики.

В настоящее время для лечения острых инфекционно-воспалительных заболеваний наружного, среднего и внутреннего уха успешно используется комплекс консервативных лечебных мероприятий, а при наличии осложнений – хирургическое лечение. Между тем практическим оториноларингологам приходится сталкиваться с ситуациями, сложными с профессиональной точки

зрения: поздней обращаемостью пациентов за медицинской помощью, сложными коморбидными состояниями, атипичным течением заболеваний и их тяжелыми осложнениями, медикаментозной аллергией [10].

Несмотря на значительные успехи, достигнутые в реконструктивной хирургии среднего уха за последние два-три десятилетия, проблема хирургического восстановления целостности барабанной перепонки по-прежнему остается актуальной [3,7,15]. Конечной целью оперативных мероприятий является создание условий для трансформации звука[3,5,13], т.е. полного закрытия дефекта, создание неотимпанальной мембраны, анатомически и акустически подобной нормальной барабанной перепонке[8,18].

Цель исследования: Повышение эффективности ближайших и отдаленных результатов мирингопластики.

Материал и методы исследования: Мирингопластика**,** как и любая другая операция, имеет свои показания и противопоказания. Для отбора больных на операцию нами в ЛОР поликлинике и стационаре II клиники ТМА от 2017-2019 года было детально обследовано 58 больных с сухим и рецидивирующим гнойным мезотимпанитом и больные с посттравматической перфорацией, которые были разделены на 3 группы:

1 группа – больные, страдающие хроническими гнойными заболеваниями среднего уха, с обширными деструктивными изменениями, с холестеатомой и кариозным процессом, с выраженным понижением слуха за счёт поражения звукопроводящей системы.

2 группа – больные с обширными деструктивными изменениями в среднем ухе, с частыми рецидивами заболевания, прекращением гноетечения из уха более года назад, но с удовлетворительной или хорошей слуховой функцией.

3 группа – куда включены больные с перфорацией, полученной после травмы, признаки воспаления не имеются.

Пациенты первой группы были подвергнуты мирингопластике только после соответствующего консервативного и хирургического лечения. Пациенты второй группы подверглись мирингопластике для ликвидации воспалительного процесса в среднем ухе и профилактики внутричерепных осложнений, для сохранения слуха как в дооперационном уровне. В третьей группе мирингопластика проводилась для профилактики воспалительных процессов и для восстановления звукопроводящей системы. Операции выполнялись под местной инфильтративной анестезией на фоне предварительной медикаментозной подготовки пациента (премедикация). Такое обезболивание с сохранением сознания пациента имеет преимущество в интраоперационном контроле слуха. Интубационный наркоз не использовался. Таким образом, для изучения результатов мирингопластики, проведено хирургическое лечение и динамическое наблюдение 58 больных в возрасте от 19 до 50 лет.

Всем пациентам было проведено стандартное оториноларингологическое обследование, отомикроскопия, аудиологическое обследование (тональное аудиометрия) и рентгенологическое обследование (МСКТ височных костей).

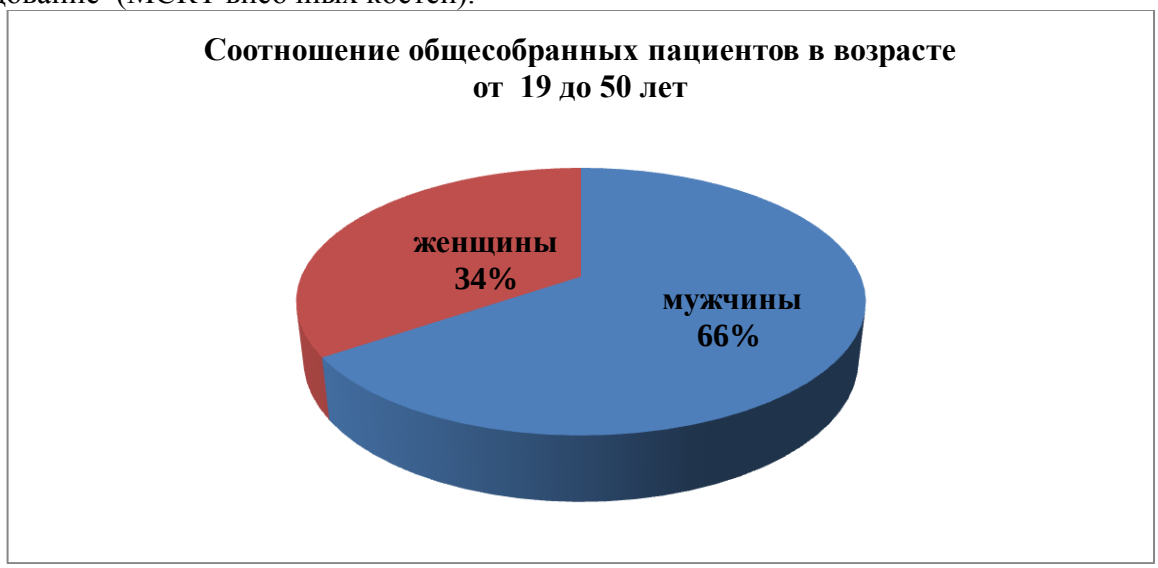

Группа первая состояла из 16 пациентов, в возрасте от 19 до 50 лет, из которых было 9 мужчин и 7 женщин. Пациентам выполнена мирингопластика в качестве второго этапа, одновременно с мастоидэктомией, аттико-антротомией,. В качестве аутотрансплантата былы

использованы ксенотрансплантат из перикарда овцы и глубокая фасция височной мышцы.

При этом группа 1А состояла из пациентов, которым была проведена мирингопластика с использованием ксенотрасплантата – 8 больных. Группа 1Б состояла из пациентов, которым была проведена мирингопластика с использованием глубокой фасции височной мышцы – 8 больных.

Группа 2 состояла из 24 пациентов, в возрасте от 19 до 50 лет, из которых было 17 мужчин и 7 женщин. В качестве аутотрансплантата был использован ксенотрансплантат из перикарда овцы и глубокая фасция височной мышцы.

При этом группа 2А состояла из пациентов, которым была проведена мирингопластика с использованием ксенотрасплантата – 12 больных. Группа 2Б состояла из пациентов, которым была проведена мирингопластика с использованием глубокой фасции височной мышцы – 12 больных.

Группа 3 состояла из 18 пациентов, в возрасте от 19 до 50 лет, из которых было 12 мужчин и 6 женщина. В качестве аутотрансплантата былы использованы ксенотрансплантат из перикарда овцы и глубокая фасция височной мышцы.

При этом группа 3А состояла из пациентов, которым была проведена мирингопластика с использованием ксенотрасплантата – 9 больных. Группа 3Б состояла из пациентов, которым была проведена мирингопластика с использованием глубокой фасции височной мышцы – 9 больных.

Результаты и их обсуждение. Оценка результатов осуществлялась через 1 месяц (для оценки ближайших результатов) и через 6 месяцев (для оценки отдаленных результатов) после оперативного вмешательства с помощью отомикроскопии, критерием являлось наличие и отсутствие перфорации.

Данные, полученные через месяц:

В группе 1 А у 2 из 8 (25%) была обнаружена перфорация в неотимпональной мембране. В группе 1Б 3 из 8 (37,5%) была выявлена перфорация. Итого у 5 (31,25%) из 16 больных выявлена перфорация.

В группе 2А у 2 из 12 (16,67%) была обнаружена перфорация в неотимпональной мембране. В группе 2Б 3 из 12 (25%) была выявлена перфорация. Итого у 5 (20,83%) из 24 больных выявлена перфорация.

В группе 3А у 1 из 18 (5,56%) была обнаружена перфорация в неотимпональной мембране. В группе 3Б не была выявлена перфорация. Итого у 1 (5,56%) из 18 больных выявлена перфорация.

Данные полученные через 6 месяцев:

В группе 1 А у 4 из 6 (67,5%) была обнаружена перфорация в неотимпональной мембране. В группе 1Б 4 из 5 (80%) была выявлена перфорация. Итого у 8 (81,25%) из 11 оставшихся больных выявлена перфорация.

В группе 2А у 1 из 10 (25%) была обнаружена перфорация в неотимпональной мембране. В группе 2Б 3 из 9 (25%) была выявлена перфорация. Итого у 4 (29,17%) из 19 оставшихся больных выявлена перфорация.

В группе 3А не была выявлена перфорация. В группе 3Б у 1 из 18 (5,56%) была обнаружена перфорация в неотимпональной мембране. Итого у 1 (11,1%) из 17 оставшихся больных выявлена перфорация.

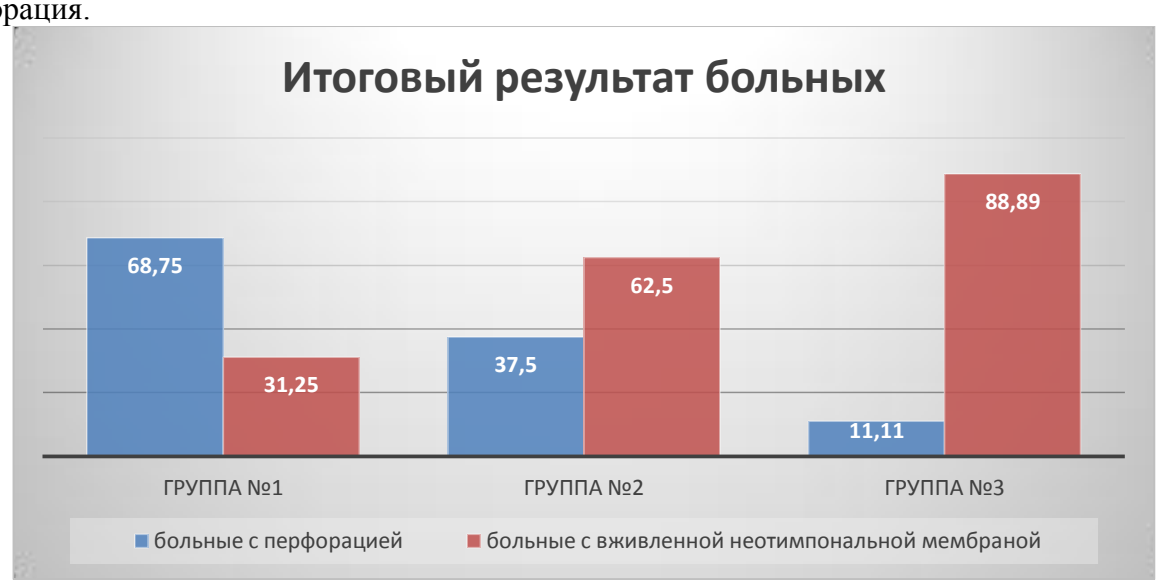

Выводы: Исходя из результатов вышеупомянутого исследования, у первой группы эффективность лечения составляет 31,25% вне зависимости от типа трансплантата. Причинами можно считать долго продлившиеся хроническое гнойное воспалительные заболевания среднего уха, с обширными деструктивными изменениями, с холестеатомой и кариозным процессом. С другой

стороны, результаты второй и третьей групп оказались значительно лучше и были высокими в процентах (соответственно 62,5% и 88,89%). Результаты показывают, что аутотрансплантатция выше у третьей группы пациентов с посттравматической перфорацией, без воспалительного процесса, по сравнении со второй группой пациентов у которых имеется хроническое воспаления среднего уха с ограниченными деструктивными изменениями. В целом, наряду с несколькими противопоказаниями для оптимизации ближайших и отдаленных результатов мирингопластики важную роль играют: клинико - анатомическое состояние среднего уха, сосцевидного отростка, целостность или ограниченное деструктивные изменения, продолжительность воспалительного процесса, частота обострения хронического гнойного среднего отита. Опираясь на хорошие результаты аутотрасплантации во всех трех группах, можно сказать, что эти 2 материала (ксенотрансплантат из перикарда овцы и глубокая фасция височной мышцы) применяются взаимозаменяемо.

Библиографический список:

1. Аникин И.А.,Чернушевич И.И., Аникин М. И., Бокучава Т. А., Кузовков В. Е. Длительная вентиляция барабанной полости после реконструктивной слухоулучшающей операции // Российская оториноларингология №6 (31) 2007,с3-8
2. Бороноев С.А., Рябов М.П., Бороноев Б.А. сравнительная оценка результатов тимпанопластики с использованием различных трансплантатов при при хроническом среднем отите// Бюллетень ВСНЦ СО РАМН 2009, с-35
3. Гунчиков М. В., Меликян М. А., Миракян Г. А.,Пхрикян Т. М. Метод фиксации неотимпанального лоскута при мирингопластике// Клиническая больница № 4 (22) 2017 ,с 37
4. Дайхес Н.А., Диаб Х.М., Корвяков В.С., Кондратчиков Д.С., Пащинина О.А.,Умаров П.У., Михалевич А.Е.,Медеулова А.Р. Тактика ведения и результаты хирургического лечения пациентов с хроническим гнойным средним отитом// Альманах клинической медицины. 2016, с -814
5. Долгов В.А., Шевлюк Н.Н., Иванова Н.И., Лунькова Л.Б., Чесноков В.П., Мажарцева Н.А. Морфофункциональная характеристика тканей барабанной перепонки и результаты мирингопластики на разных сроках ремиссии хронического гнойного среднего отита// ПРАКТИЧЕСКАЯ МЕДИЦИНА 2015, с60-63
6. Забиров Р. А., Щетинин В. Н., Рахматуллин Р. Р., Гарифзянова С. М., Шевлюк Н. Н. Пластика дефектов барабанной перепонки отопластом у больных хроническим мезотимпанитом // Российская оториноларингология №3 (28) 2007, с- 40
7. Ковалев А. А. Проблема диагностики и лечения больных хроническим гнойным средним отитом// Российская оториноларингология № 3 (76) 2015, с 58-61
8. Кочеров С.Н. Сравнительная оценка эффективности восстановления перфораций барабанной перепонки в зависимости от их локализации // Бюллетень сибирской медицины. 2016; 15 (4): 59–66
9. Крюков А. И., Гаров Е. В., Зеленкова В. Н.,Гарова Е. Е., Мепаришвили А. С. Алгоритм хирургического лечения больных хроническим средним отитом Клиническая больница № 4 (22) 2017 , с-45
10. Павлуш Д. Г., Гилифанов Е. А., Клемешова Т. П. Анализ материалов, используемых для мирингопластики// Российская оториноларингология № 3 (76) 2015, с 103-108
11. Погосов В.С. Атлас оперативной оториноларингологии / В.С. Погосов //М.: Медицина. 2009. - 416 с.
12. Полякова С. Д., Попова Е. А. Отдаленные результаты восстановительной хирургии уха при хронических средних отитах // Российская оториноларингология №5 (30) 2007, с129
13. Ситников В.П., Эль-Рефай Хусам. Мастоидопластика с применением аллохрящевой пластинки после санирующей операции на ухе// Медицинские новости 2015 с-70
14. Таварткиладзе Г. А., Альшарджаби И. Хронический гнойный средний отит у детей начальной школы в городе Сана, Йемен // Российская оториноларингология № 3 (76) 2015, с 128-134
15. Хакимов А. М., Исроилов Р. И., Ботиров А. Ж. Мирингопластика с применением ксенотрансплантата из перикарда овцы // Российская оториноларингология № 6 (55) 2011, с- 169
16. Шевлюк Н. Н., Долгов В. А., Иванова Н. И., Лунькова Л. Б. Оптимизация репаративных гистогенезов тканей барабанной перепонки собаки на разных сроках ремиссии экспериментального хронического гнойного среднего отита// Журнал анатомии и гистопатологии. – 2016. – Т. 5, № 3, с73-76

17. Ahilasamy N., Badra Shanti, Sivaprakasam Rajasekaran. Endoscopic Tympanoplasty Using Nasal Septal Cartilage Allograft // Indian J Otolaryngol Head Neck Surg (Apr–June 2017) 69(2): p- 199–203;

18. Isa Kaya, Murat Benzer, Mustafa Uslu, Cem Bilgen, Tayfun Kirazli. Butterfly cartilage tympanoplasty long-term results: excellent treatment method in small and medium sized perforations // Clinical and Experimental Otorhinolaryngology Vol. 11, No. 1: 23-29, March 2018, p-23

19. Ghanem MA, Monroy A, Alizade FS, Nicolau Y, Eavey RD. Butterfly cartilage graft inlay tympanoplasty for large perforations. Laryngoscope. 2006 Oct;116(10):1813-6

20. Saurav Sarkar. A Review on the History of Tympanoplasty// Indian J Otolaryngol Head Neck Surg, (December 2013) 65(Suppl 3):S455–S460

21. Wu PW, Wang WH, Huang CC, Lee TJ, Huang CC. Comparison of short- and long-term hearing outcomes of successful inlay cartilage tympanoplasty between small and large eardrum perforations. Clin Exp Otorhinolaryngol. 2015 Dec;8(4):359-63

Ходжанов Шохимардон Ходжанович
Ташкентская Медицинская Академия
Исаева Шахноза Анваровна
Ташкентская Медицинская Академия

Xodjanov Shokhimardon Xodjanovich
Tashkent Medical Academy
Isayeva Shakhnoza Anvarovna
Tashkent Medical Academy

УДК 616-089.844:616.285-089.844:611.74

СОВРЕМЕННЫЙ ПОДХОД К ЛЕЧЕНИЮ ХРОНИЧЕСКИХ ГНОЙНЫХ СРЕДНИХ ОТИТОВ

MODERN APPROACH TOWARDS CHRONIC SUPPURATIVE OTITIS MEDIA

Аннотация: Хронический гнойный мезотимпанит – распростроненное заболевание, которое занимает до 70% в общей структуре хронических гнойных отитов.

В последние годы отмечается явная тенденция к увеличению числа больных с хроническим гнойным отитом. Это обусловлено ростом инфекционных заболеваний ЛОР органов и длительностью заболевания, шириной наружного слухового прохода, размером перфорации барабанной перепонки, наличием отделяемого в барабанной полости, ее инфицированностью, характером пневматизации сосцевидного отростка, функциональным состоянием слухового и вестибулярного анализаторов, методикой и техникой операции, и материалов, применяемых для пластики.

Abstract: Chronic purulent mesotymponitis is a common disease, that accounts for up 70% of the total structure of chronic purulent otitis media.

In recent years, there has been a clear trend towards an increase in the number of patients with chronic purulent otitis media. This is due to the growth of infectious diseases of ENT organs and the duration of the disease,the width of the external auditory canal, the size of the perforation of tympanic membrane, the pneumatization of mastoid process, the functional state of the auditory and vestibular analyzers, methods and technique of the operation, and the materials used for plastics.

Ключевые слова: мирингопластика, хроничекий гнойный средний отит, ксенотрансплантат из перикарда овцы, глубокая фасция височной мышцы.

Key words: myringoplasty, chronic suppurative otitis media, sheep pericardium xenograft, deep fascia of the temporal muscle.

Хронический гнойный мезотимпанит – распространенное заболевание, которое занимает до 70% в общей структуре хронических гнойных средних отитов. В последние годы в тактике лечения больных хроническим гнойным мезотимпанитом произошли существенные изменения. Своевременное распознавание и рациональная терапия тугоухости при воспалительных заболеваниях среднего уха составляет одну из важнейших задач современной оториноларингологии. Гнойные воспаления среднего уха как острые, так и хронические, до сих пор остаются одним из распространённых заболеваний ЛОР органов и в структуре патологии ЛОР органов составляют до 58% случаев, до 37% случаях является причиной высокой степени тугоухости.

До настоящего времени оториноларингологи руководствовались общепринятым правилом: больным хроническим гнойным мезотимпанитом необходимо проводить консервативную терапию, пациенты с хроническим гнойным эпитимпанитом должны оперироваться. Однако частые рецидивы хронического гнойного мезотимпанита, возникающие после консервативной терапии, выявление кариеса костной ткани, холестеатомы при патоморфологических исследованиях стали объективными факторами, изменившими взгляды отохирургов в пользу хирургического способа лечения данного контингента больных.

В настоящее время отохирурги придерживаются единой тактики лечения: все больные хроническими гнойными средними отитами должны оперироваться. Поэтому хирургические вмешательства стали ведущим звеном в лечении больных хроническим гнойным мезотимпанитом. Многолетние и многочисленные клинические испытания предложенных способов хирургических вмешательств и перечисленных трансплантатов позволили установить, что при их применении

развивается ряд осложнений, среди которых наиболее существенными являются латерализация или западение трансплантата, нагноение и отторжение его, рецидив дефекта тимпанальной мембраны, что требует в некоторых случаях повторной операции для забора пластического материала. Следует отметить, что эффективность тимпанопластики как в функциональном, так и морфологическим аспекте зависит от многих факторов, таких как – правильный подбор больных, вариантов тимпанопластики, от вида и способов укладывания трансплантатов послеоперационного ведения больных. Поэтому на сегодняшний день, мнения различных авторов по различным вопросам тимпанопластики разнообразны; ведётся поиск оптимальных вариантов как в отношении выбора и фиксации трансплантата (кожа, хрящ, фасция и т.д.), а также послеоперационного ведения больных . Несмотря на значительные успехи, достигнутые в реконструктивной хирургии среднего уха за последние два-три десятилетия, проблема хирургического восстановления целостности барабанной перепонки по-прежнему остается актуальной [3,7,15]. Конечной целью оперативных мероприятий является создание условий для трансформации звука[3,5,13], т.е. полного закрытия дефекта, создание неотимпанальной мембраны, анатомически и акустически подобной нормальной барабанной перепонке[8,18].

В связи с этим, нами было поставлена **цель** изучить и сравнить наиболее известные методы, техники операции больных с хроническим гнойным средним отитом.

Материал и методы исследования: Мы проанализировали данные 50 публикаций в отечественных и зарубежных журналах, посвященных различным методам лечения больных с хроническим гнойным средним отитом.

Результаты исследования и обсуждение. Для лечения острых инфекционно-воспалительных заболеваний наружного, среднего и внутреннего уха успешно используется комплекс консервативных лечебных мероприятий, а при наличии осложнений – хирургическое лечение. Между тем практическим оториноларингологам приходится сталкиваться с ситуациями, сложными с профессиональной точки зрения: поздней обращаемостью пациентов за медицинской помощью, сложными коморбидными состояниями, атипичным течением заболеваний и их тяжелыми осложнениями, медикаментозной аллергией [10]. Несмотря на значительные успехи, достигнутые в реконструктивной хирургии среднего уха за последние два-три десятилетия, проблема хирургического восстановления целостности барабанной перепонки по-прежнему остается актуальной [3,7,15]. Конечной целью оперативных мероприятий является создание условий для трансформации звука[3,5,13], т.е. полного закрытия дефекта, создание неотимпанальной мембраны, анатомически и акустически подобной нормальной барабанной перепонке[8,18]. Мирингопластика – это хирургическая операция, проводимая в целях закрытия дефекта барабанной перепонки, сформировавшегося в результате травмы или хронического гнойного процесса в среднем ухе, которая может быть самостоятельной операцией или заключительным этапом тимпанопластики. [4,10,20].По мнению Г. А. Кочергина и соавторов, для успешного выполнения мирингопластики важными являются две позиции: во-первых, удержание неотимпанальной мембраны на месте укладки; во-вторых, создание оптимальных трофических условий для ее приживления [15].Несмотря на большинство проведенных исследований, многие авторы не пришли к единому выводу по поводу срока проведения тимпаномирингопластики и этот вопрос до сих пор остается дискуссионным : либо сразу после санирующего хирургического вмешательства на среднем ухе, либо вторым этапом на «сухом ухе» через определенный срок после первой операции [1, 2, 5, 6, 7,8, 9, 13]. Наиболее ранние сроки операции соответствуют первым двум неделям ремиссии, поздние – 12 месяцам [3, 4, 7, 8, 10, 12,20].

При этом в литературе многие аспекты пролиферации и цитодифференцировки клеточных структур барабанной перепонки в ходе воспалительного процесса являются либо недостаточно изученными, либо дискуссионными[6]. Практически отсутствуют сведения, касающиеся апоптотической активности тканей барабанной перепонки в ходе воспалительных процессов[16].

Следует также отметить, что лечение не всегда приводят к полной гистио- и органотипической репарации барабанной перепонки, обширный дефект в барабанной перепонке может сохраняться, способствуя хронизации процесса и развитию тугоухости[12,16,19]. Однако, результаты многих исследователей показывают, что на стадиях 1–2-й недель после прекращения воспалительных явлений в среднем ухе пролиферативная активность эпителиальных тканей барабанной перепонки оказывается максимальной[16]. В соединительнотканной основе барабанной перепонки в этот период отмечено образование молодой соединительной ткани с высоким содержанием дифференцированных фибробластов, активно синтезирующих межклеточное

вещество. Это обеспечивает оптимальное развитие репаративных процессов в тканях барабанной перепонки, что способствует ее органотипическому и гистотипическому восстановлению[10].

Для восстановления барабанной перепонки предложено большое количество различных материалов, методов и способов[11,13,14]. Некоторые хирурги в качестве материалов используют фасцию височной мышцы, венозный лоскут, периост, перихондрий, твердую мозговую оболочку, перемещенную на питающей ножке кожу слухового прохода, трупную барабанную перепонку, вену, аутогенные хрящевые трансплантаты ушной раковины или козелка, полимерные и сетчатые имплантаты, ксенотрансплантат из перикарда овцы, «Биокол-1», отопласт, матрицы «Эпидиск», «Эпифильм», аллогенную фасцию трансплантат «Аллоплант» и др [3,10,15,18,19]. Выбор материала зависит от многих факторов: от локализации и размера перфорации, от состоянии среднего уха после длительного воспалительного процесса и финансовых возможностей пациента (некоторые материалы дорогие - «Эпидиск», «Эпифильм», при этом эффективность составляет ближе к 90%), и т.г. По данным зарубежных исследований, из ряда широкого арсенала материалов, нередко используется фасция височной мышцы, при этом показатель эффективности приживления трансплантата показывает 80%. Судя по прочитанным данным, зарубежные исследователи предпочитают выбрать и использовать материалы в зависимости от этиологии и размера перфорации. Методом выбора пластики острых посттравматических обширных дефектов барабанной перепонки является использование биосинтетического раневого покрытия «Биокол-1». Преимущество использовании биосинтетического раневого покрытия «Биокол-1» заключается в том , что исключает необходимость традиционной тампонады наружного слухового прохода, что позволяет контролировать процесс приживления трансплантата с первых дней послеоперационного периода. . По мнению авторов, данный метод позволяет в 91,6% случаев достичь хороших результатов лечения[3,10,15]. Относительная простота метода и отсутствие необходимости в дополнительном лечении в послеоперационном периоде позволяет выполнять мирингопластику большинству больных в амбулаторных условиях [4]. При субтотальных дефектах барабанной перепонки предпочтительнее использование двухслойного трансплантата из аутофасции височной мышцы и отопласта, что улучшает морфологические и функциональные результаты хирургического лечения больных хроническим мезотимпанитом [4]. Отопласт –это высокоэффективный пластический материал из пуповины человека. Преимущество отопласта – можно использовать для закрытия самых мелких размеров перфорации барабанной перепонки. По данным автора положительный морфологический результат в ближайшем периоде наблюдения отмечался у 80% оперированных больных, в отдаленном – у 90%[10]. Исходя из данных статистических исследований, у нас в Узбекистане отохирурги нередко предпочитают использовать материалы такие как: ксенотрансплантат из перикарда овцы, фасцию височной мышцы аутогенные хрящевые трансплантаты ушной раковины или козелка[15].

Наряду с успешным выбором материала, выбор способа укладки трансплантата тоже имеет огромную роль для получения лучшего результата от операции. Разными авторами[1,2,12] предлагаются различные способы укладки трансплантата по отношению к остаткам фиброзного слоя барабанной перепонки. Трансплантат сверху, или onlay-методика, подразумевает укладку на остатки фиброзного кольца барабанной перепонки с предварительным удалением верхнего эпитермального слоя. Второй вариант – underlay, при котором трансплантат укладывают между фиброзным кольцом и слизистой оболочкой среднего уха [9]. Достаточно широко применяются методы с использованием средств, дополнительно фиксирующих трансплантат со стороны барабанной полости, а ряд авторов для более надежной фиксации использовали средства внешнего воздействия со стороны слухового прохода[3,10,15]. В связи с этим поиск новых методов укладки и фиксации неотимпанальной мембраны остается актуальным и имеет большое научно-практическое значение.

На сегодняшний день благодаря усовершенствованию технологий, эндоскопическая тимпанопластика является современной альтернативой микроскопической тимпанопластики. Исследователи из развитых стран мира [18,19,21]предлагают сочетать некоторые операции как септопластика, подслизистая резекция носовой перегородки, мирингопластика и тип-1 тимпанопластики выполняя их одномоментно, при этом авторы берут материал из искривленной части хряща носовой перегородки. Преимущество такого подхода оправдывает себя судя по их результатам исследования, эффективность приживления составляет – 89,4%, слух улучшился на 30-50 дБ, улучшился носовое дыхание и никаких косметических дефектов в виде шрамов[21].

Выводы: Таким образом, хирургическое лечение хронических средних отитов весьма проблематичное, имеется множество сложных вопросов в плане санации гнойного очага, восстановления трансформационной системы среднего уха и слуха, повышения эффективности

слухулучшающих операций. Результаты этих вмешательств зависят от множества факторов, существенно влияющих на морфологический и функциональный эффект операций, отсутствует единое мнение при выборе методики и тактики оперативных вмешательств, в использовании различных способов имплантации трансплантатов.

Библиографический список:

1. Забиров Р.А., Щетинин В.Н., Рахматуллин Р.Р., Гарифзянова С.М., Шевлюк Н.Н. Пластика дефектов барабанной перепонки отопластом у больных хроническим мезотимпанитом // Российская оториноларингология. — 2007. — №3. — С. 40-45.

2. Рахматуллин Р.Р., Забиров Р.А., Бурлуцкая О. Применение нового биопластического материала «Гиаматрикс» в оториноларингологии // Врач. — 2011. — №13 — С. 32-33.Гунчиков М. В., Меликян М. А., Миракян Г. А.,Пхрикян Т. М. Метод фиксации неотимпанального лоскута при мирингопластике// Клиническая больница № 4 (22) 2017 , с 37

3. Гунчиков М. В., Меликян М. А., Миракян Г. А.,Пхрикян Т. М. Метод фиксации неотимпанального лоскута при мирингопластике// Клиническая больница № 4 (22) 2017 , с 37

4. Дайхес Н.А., Диаб Х.М., Корвяков В.С., Кондратчиков Д.С., Пащинина О.А.,Умаров П.У., Михалевич А.Е.,Медеулова А.Р. Тактика ведения и результаты хирургического лечения пациентов с хроническим гнойным средним отитом// Альманах клинической медицины. 2016, с -814

5. Долгов В.А., Шевлюк Н.Н., Иванова Н.И., Лунькова Л.Б., Чесноков В.П., Мажарцева Н.А. Морфофункциональная характеристика тканей барабанной перепонки и результаты мирингопластики на разных сроках ремиссии хронического гнойного среднего отита// ПРАКТИЧЕСКАЯ МЕДИЦИНА 2015, с60-63

6. Долгов В.А. Роль микробного биоценоза слизистой оболочки носа, барабанной полости в патогенезе, прогнозировании среднего отита и выбора рациональной терапии мезотимпанита: автореф. дис. … д-ра мед. наук. — Оренбург: ОрГМА, 2007. — 40 с.

7. Забиров Р. А., Щетинин В. Н., Рахматуллин Р. Р., Гарифзянова С. М., Шевлюк Н. Н. Пластика дефектов барабанной перепонки отопластом у больных хроническим мезотимпанитом // Российская оториноларингология №3 (28) 2007, с- 40

8. Ковалев А. А. Проблема диагностики и лечения больных хроническим гнойным средним отитом// Российская оториноларингология № 3 (76) 2015, с 58-61

9. Кочеров С.Н. Сравнительная оценка эффективности восстановления перфораций барабанной перепонки в зависимости от их локализации // Бюллетень сибирской медицины. 2016; 15 (4): 59–66

10. Крюков А. И., Гаров Е. В., Зеленкова В. Н.,Гарова Е. Е., Мепаришвили А. С. Алгоритм хирургического лечения больных хроническим средним отитом Клиническая больница № 4 (22) 2017 , с-45

11. Павлуш Д. Г., Гилифанов Е. А., Клемешова Т. П. Анализ материалов, используемых для мирингопластики// Российская оториноларингология № 3 (76) 2015, с 103-108

12. Погосов В.С. Атлас оперативной оториноларингологии / В.С. Погосов //М.: Медицина. 2009. - 416 с.

13. Полякова С. Д., Попова Е. А. Отдаленные результаты восстановительной хирургии уха при хронических средних отитах // Российская оториноларингология №5 (30) 2007, с129

14. Ситников В.П., Эль-Рефай Хусам. Мастоидопластика с применением аллохрящевой пластинки после санирующей операции на ухе// Медицинские новости 2015 с-70

15. Таварткиладзе Г. А., Альшарджаби И. Хронический гнойный средний отит у детей начальной школы в городе Сана, Йемен // Российская оториноларингология № 3 (76) 2015, с 128-134

16. Хакимов А. М., Исроилов Р. И., Ботиров А. Ж. Мирингопластика с применением ксенотрансплантата из перикарда овцы // Российская оториноларингология № 6 (55) 2011, с- 169

17. Шевлюк Н. Н., Долгов В. А., Иванова Н. И., Лунькова Л. Б. Оптимизация репаративных гистогенезов тканей барабанной перепонки собаки на разных сроках ремиссии экспериментального хронического гнойного среднего отита// Журнал анатомии и гистопатологии. – 2016. – Т. 5, № 3, с73-76

18. Ahilasamy N., Badra Shanti, Sivaprakasam Rajasekaran. Endoscopic Tympanoplasty Using Nasal Septal Cartilage Allograft // Indian J Otolaryngol Head Neck Surg (Apr–June 2017) 69(2): p- 199–203;

19. Baldwin RL, Loftin L. Gelfilm myringoplasty: a technique for residual perforations. Laryngoscope. 1992;102:340–2.

20. Isa Kaya, Murat Benzer, Mustafa Uslu, Cem Bilgen, Tayfun Kirazli. Butterfly cartilage tympanoplasty long-term results: excellent treatment method in small and medium sized perforations // Clinical and Experimental Otorhinolaryngology Vol. 11, No. 1: 23-29, March 2018, p-23

21. Ghanem MA, Monroy A, Alizade FS, Nicolau Y, Eavey RD. Butterfly cartilage graft inlay tympanoplasty for large perforations. Laryngoscope. 2006 Oct;116(10):1813-6

22. Park AH, Hughes CW, Jackson A, et al. Crosslinked hydrogels for tympanic membrane repair. Otolaryngol--Head Neck Surg Off J Am Acad Otolaryngol-Head Neck Surg. 2006;135:877–83.

23. Saurav Sarkar. A Review on the History of Tympanoplasty// Indian J Otolaryngol Head Neck Surg, (December 2013) 65(Suppl 3):S455–S460

24. Wu PW, Wang WH, Huang CC, Lee TJ, Huang CC. Comparison of short- and long-term hearing outcomes of successful inlay cartilage tympanoplasty between small and large eardrum perforations. Clin Exp Otorhinolaryngol. 2015 Dec;8(4):359-63

25. Vercillo NC, Xie L, Agrawal N, Nardone HC. Pediatric Tympanostomy tube removal technique and effect on rate of persistent tympanic membrane perforation. JAMA Otolaryngol-- Head Neck Surg. 2015;141:614–9.

Муртазаева Хадича
Термезский филиал Ташкентской медицинской академии
Мубинов Шомуроджон
Термезский филиал Ташкентской медицинской академии

Murtazaeva Khadicha
Termez branch of Tashkent medical academy
Mubinov Shomurodjon
Termez branch of Tashkent medical academy

УДК 611.1

СЕРДЕЧНО-СОСУДИСТАЯ СИСТЕМА

THE HEART AND THE VASCULAR SYSTEM

Аннотация: Сердце состоит из двух отделов разделенный перегородкой Каждый из отделов имеет две соединенные части: предсердие и желудочек. Сосудистая система состоит из трех отделов: артерии, вены и капилляры.

Annotation: The heart consists of two separate chambers divided by the septum. Each of the chambers has two connected parts: the atrium and the ventricle. The vascular system consists of three groups of vessels-arteries,veins and capillaries.

Ключевые слова: сосудистая система, предсердие, желудочек, перегородка, печень ,клапань, легкое, камера.

Key words: the vascular system, atrium, ventricle, septum, liver, valve, lung, chamber.

***The heart and circulatory system make up your cardiovascular system*.**

The heart and circulatory system make up your cardiovascular system. Your heart works as a pump that pushes blood to the organs, tissues, and cells of your body. Blood delivers oxygen and nutrients to every cell and removes the carbon dioxide and waste products made by those cells. Blood is carried from your heart to the rest of your body through a complex network of arteries, arterioles, and capillaries. Blood is returned to your heart through venules and veins. If all the vessels of this network were laid end to end, they would extend for about 60,000 miles (more than 96,500 kilometers), which is far enough to circle the planet Earth more than twice!

The one-way system carries blood to all parts of your body. This process of blood flow within your body is called circulation. **Arteries** carry oxygen-rich blood away from your heart, and **veins** carry oxygen-poor blood back to your heart.

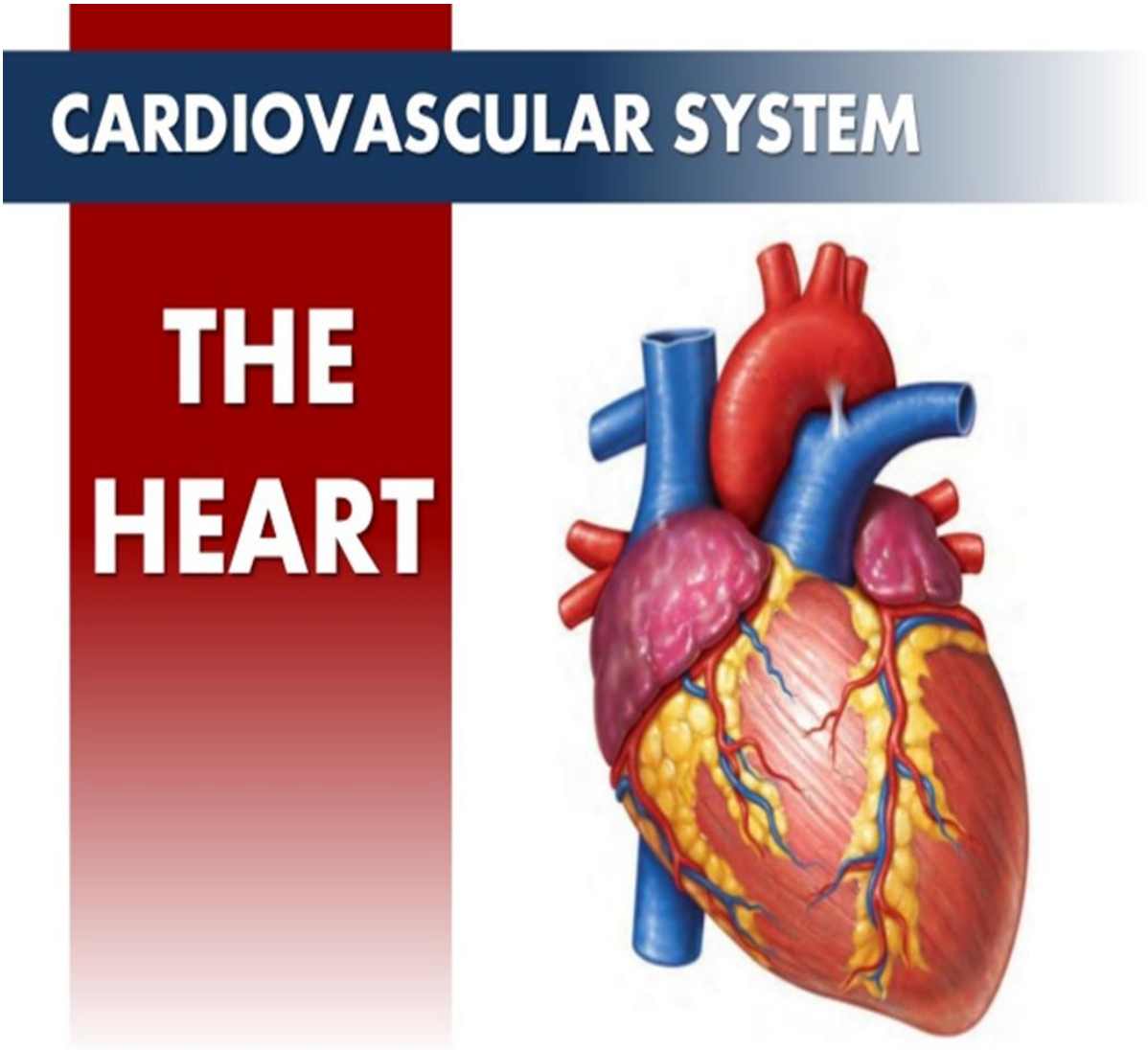

In pulmonary circulation, though, the roles are switched. It is the pulmonary artery that brings oxygen-poor blood into your lungs and the pulmonary vein that brings oxygen-rich blood back to your heart.

In the diagram, the vessels that carry oxygen-rich blood are colored red, and the vessels that carry oxygen-poor blood are colored blue. Click on **Related Links** for detailed views of the heart and cardiovascular system.

Twenty major arteries make a path through your tissues, where they branch into smaller vessels called arterioles. Arterioles further branch into capillaries, the true deliverers of oxygen and nutrients to your cells. Most capillaries are thinner than a hair. In fact, many are so tiny only one blood cell can move through them at a time. Once the capillaries deliver oxygen and nutrients and pick up carbon dioxide and other waste, they move the blood back through wider vessels called venules.

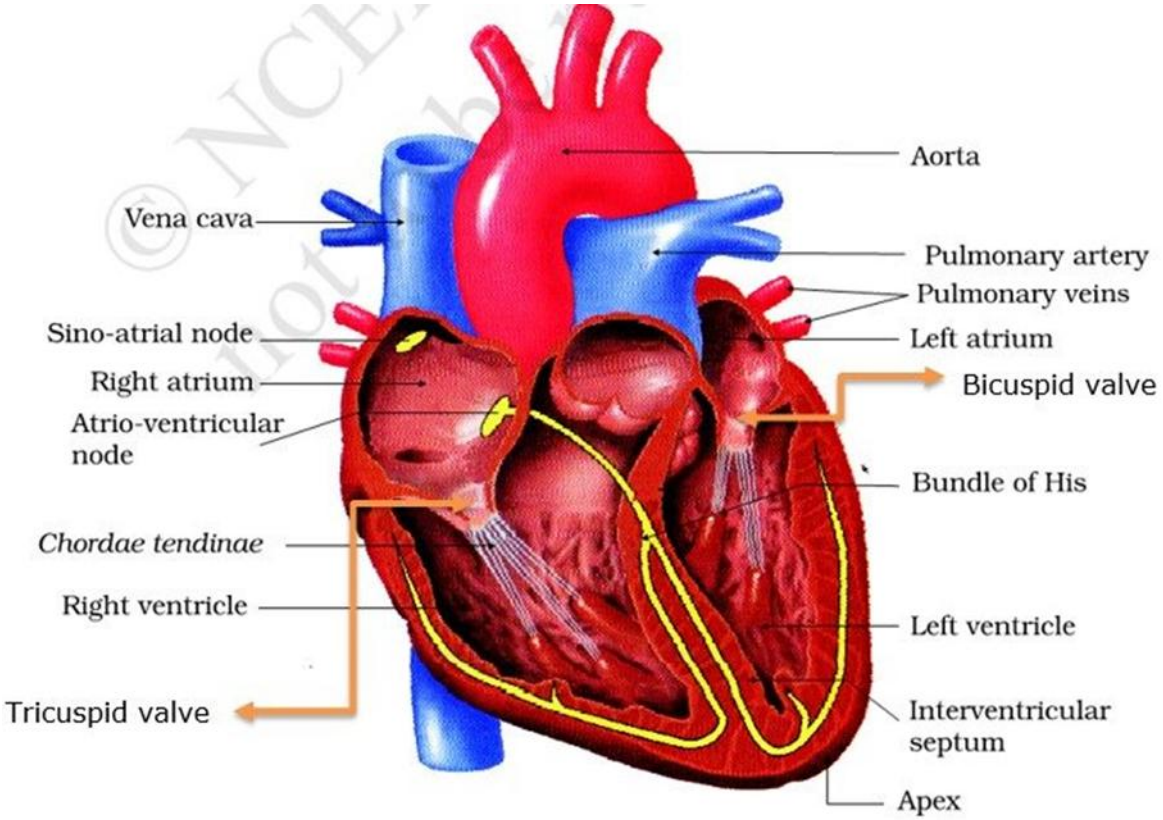

Section of a human heart

Blood is pumped through the body by the **heart**. It follows a winding course through the right chambers of the heart, into the lungs, where it picks up O_2, and back into the left chambers of the heart **(pulmonary circulation)**. From these it is pumped into the main artery, the **aorta**, which branches into increasingly smaller arteries, through the smallest arterioles through a vast amount of tiny, thin-walled structures called **capillaries**. Here, the blood gives up its O_2 and its nutrients to the tissues and absorbs from them CO_2 and other waste products of metabolism. The blood completes its circuit by passing through small veins that join to form increasingly larger vessels until it reaches the largest **veins**, the inferior and superior **venae cavae**, which return it to the right side of the heart **(systemic circulation)**. **Valves** in the heart and in the veins ensure blood flow in only one direction.

Библиографический список:

1.Ayaz.U.Y.The use of ultrasonography in infantile hypertropic pyloric stenosis : does the patient’s age and weight affect pyloric size and pyloric ratio?// Medical Ultrasonography .-2015.-Vol.17.Issue I.-P.28-33.

2.Feng.Z.The clinical features of infantile hypertrophic pyloric stenosis in Chinese Han population:analysis froom 1998 to 2010.

Балко Александр Сергеевич
врач-кардиолог ГУЗ ТГК БСМП им. Д.Я.Ваныкина
аспирант кафедры «Пропедевтика внутренних болезней» Медицинского института Тульского Государственного университета

Balko Aleksandr Sergeevich
cardiologist of Dmitrii's Vanykin Emergency Hospital post-graduate student of the department of "Propaedeutics of internal diseases" of Tula State University
E-mail: aleksandr.balko@mail.ru

УДК 616.12-008.1

СЛУЧАЙ АВ-БЛОКАДА 1 СТЕПЕНИ С ПРЕХОДЯЩЕЙ АВ-БЛОКАДОЙ 2 СТЕПЕНИ 1 ТИПА У ПАЦИЕНТА МЛАДШЕГО ШКОЛЬНОГО ВОЗРАСТА

CASE OF 1 DEGREE ATRIOVENTRICULAR BLOCKWITH TRANSIENT 2 DEGREE ATRIOVENTRICULAR BLOCK TYPE 1 IN A PATIENT OF PRIMARY SCHOOL AGE

Аннотация: В статье представлен случай АВ-блокады 1 степени с преходящей АВ-блокадой 2 степени 1 типа у пациента 9 лет с жалобами на быструю утомляемость.

Abstract: The article presents a case of 1 degree atrioventricular blockwith transient 2 degree atrioventricular block type 1 in a 9-year-old patient with complaints of fatigue.

Ключевые слова: АВ-блокада 1 степени, АВ-блокада 2 степени, утомляемость

Keywords: 1 degree atrioventricular block, 2 degree atrioventricular block, fatigue

Введение

АВ-блокада – это нарушение проводимости в атриовентрикулярном узле, характеризующееся замедлением или полным прекращением проведения импульса от предсердий к желудочкам. АВ-блокада 1 степени встречается у 0,5-2% здоровых пациентов, особенно в пожилом и старческом возрасте [3]. По данным ряда исследований рвстречаемость АВ-блокады 1 степени среди детей и подростков достигает до 5% среди всех нарушений сердечного ритма [1,4]. Исследования, в которых изучалось течение АВ-блокады 1 степени у детей и подростков, выявили высокий риск ее прогрессирования до АВ-блокады 2-3 степени и как результат возникновение синкопальных состояний, что обуславливает крайне высокую актуальность своевременной диагностики данного нарушения ритма и наблюдения за пациентами этой группы [5].

Причины возникновения АВ-блокад у детей и подростков весьма разнообразны. Тем не менее особое внимание в данном случае необходимо уделить поражению проводящей системы сердца на фоне течения воспалительных процессов еще во внутриутробном периоде на сроках 15 - 24 недель [2, 10], а так же семейным формам нарушения атриовентрикулярной проводимости, возникших вследствие мутаций гена в 19-й хромосоме (сегмент 10сМ плечо q13.2-13.3) [6], мутацией гена натриевых каналов SCNSA [7,8,9].

Клинический случай

Пациент Х, 9 лет, нпроходил стационарное лечение в ДТО ГУЗ ТГК БСМП им. Д.Я.Ваныкина в мае 2019 года.

При поступлении пациент предъявлял жалобы на быструю утомляемость.

Из анамнеза заболевания: ребенок с первого года жизни состоит на диспансерном учете у кардиолога в связи с нарушением сердечного ритма по типу АВ-блокады. Неоднократно проходил курс лечения и обследования в Научно-исследовательском клиническом институте педиатрии имени академика Ю. Е.Вельтищева, является инвалидом детства. В течение 2017 года отмечалось некоторое улучшение по количеству экстрасистол, которые регистрировались в течении суток, но обнаружилась отрицательная динамика, связанная с появлением преходящей АВ-блокады до 2 степени. По результатам холтеровского мониторирования ЭКГ от 9 октября 2019 г: в ночное время постоянная АВ-блокада 1 ст. с PQ до 0.280, периодически переходящая в АВ-блокады 2 ст. 329 пауз, обусловленных АВ-блокадой Мобитц-1 длительностью 1.696-1.736 сек в период ночного сна с преобладанием в ранние утренние часы. Единичные одиночные наджелудочковые и желудочковые экстрасистолы.

Из анамнеза жизни: ребенок от 1 беременности на фоне гестоза 2 ст. и 1 срочных оперативных родов. Масса тела при рождении 3100 г. Выписан из роддома на участок. Раннее

развитие соответствовало возрасту. Профилактические прививки по календарю проведены, наследственность не отягощена. Перенесенные заболевания: ОРВИ, состоит на диспансерном учете у невролога с диагнозом: синдром пирамидной недостаточности на резидуально-органическом фоне. Аллергоанамнез - пищевая сенсибилизация, в остальном без особенностей.

Данные объективного осмотра: состояние при поступлении средней степени тяжести по роду заболевания. Кожные покровы физиологической окраски, чистые, без нарушений микроциркуляции. Слизистые розовые, обычной влажности. Отеков нет. Костно-суставная система - укорочение левой ноги. Продольное плоскостопие 1 ст, нарушение осанки по сколиотическому типу. Дыхание через нос не затруднено, отделяемого нет. Зев не гиперемирован. В легких дыхание везикулярное, проводится по всем отделам. Хрипов нет. Частота дыхательных движений 20 в мин. Тоны сердца ясные, звучные, ритм правильный. Шумов нет. ЧСС 90 в мин. Язык чистый, влажный. Живот при пальпации мягкий, безболезненный. Печень, селезенка при пальпации не увеличены. Стул оформленный, коричневого цвета. Область почек при осмотре не изменена. Симптом поколачивания по поясничной области отрицательный с обеих сторон. Мочеиспускание в норме. Дизурических явлений нет. Неврологический статус без особенностей.

Данные лабораторных и инструментальных методов исследования.

Общий анализ крови: гемоглобин 146, эритроциты 4.97, тромбоциты 257, лейкоциты 6.7 (эозинофилы 2, палочкоядерные 0, сегментоядерные 39, лимфоциты 56, моноциты 3), скорость оседания эритроцитов 2.

Биохимический анализ крови: билирубин общий 18, прямой 0, непрямой 18, холестерин 4.1, мочевая кислота 273, мочевина 4.0, креатинин 70, СРБ 15, сывороточное железо12.6, АСТ 15, АЛТ 22, липаза 25, ЩФ 720, амилаза 90, общий белок 70, КФК 113, глюкоза 5.0, ЛДГ 492.

Общий анализ мочи: относительная плотность 1030, белок – нет, лейкоциты 0-1 в поле зрения, эритроциты – нет, эпителий переходный – нет

ЭКГ при поступлении: ритм синусовый, ЧСС 85 в мин, ЭОС вертикальная, АВ-блокада 2 степени. PQ 0.16, QRS 0.06, QT 0.30. (Рис. 1)

ЭКГ в динамике с нагрузкой: ритм синусовый. ЧСС 88 в мин, ЭОС вертикальная, PQ 0.14, QRS 0.06, QT 0.28.

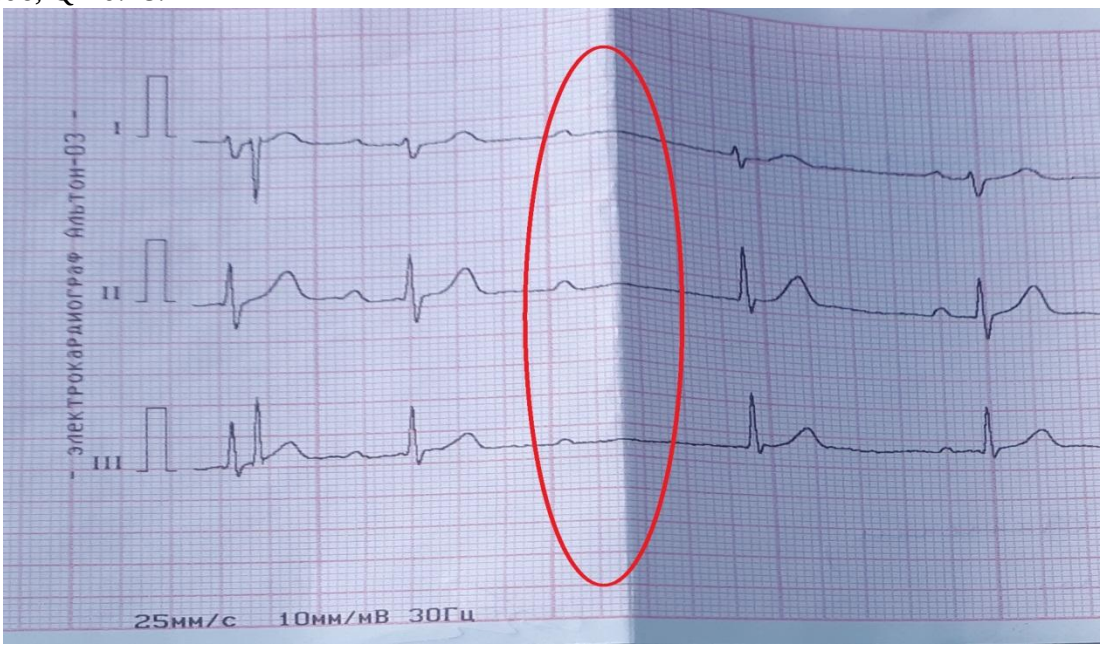

Рис. 1

ЭхоКГ: сердце правосформировно, леворасположено. Аорта и легочная артерия без особенностей. Клапаны структурно не изменены. Физиологическая регургитация на клапане ЛА-1 ст. Полости сердца не расширены, свободны. Толщина и эхогенность миокарда обычные. Нормокинез стенок. Сократительная функция: систолическая и диастолическая в норме. Септальные дефекты не выявлены. Признаков легочной гипертензии нет. Перикард без особенностей. Дополнительная хорда в полости левого желудочка.

Консультация невролога: тикоидные гиперкинезы.

Обсуждение

Основываясь на данных клинической картины, анамнеза, данных лабораторных и инструментальных методов исследования пациенту был выставлен диагноз:

Основной: АВ-блокада блокада 1 степени, преходящая АВ-блокада 2 степени, тип 1.

Желудочковые экстрасистолы.

Сопутствующий диагноз: МАРС: добавочная хорда левого желудочка. Тикоидные гиперкинезы.

Заключение

В детском и подростковом возрасте АВ-блокада – это сравнительно редко встречающееся нарушение ритма, которая тем не менее является серьезной патологией, требующей своевременной диагностики и динамического наблюдения ввиду высокой вероятности прогрессирования нарушений проведения по АВ-узлу. Пациенты, страдающие АВ-блокадой требуют динамического наблюдения педиатра и детского кардиолога. Особенно важной и актуальной в настоящее время является проблема преемственности диспансерного наблюдения детской и взрослой кардиологической сети.

Библиографический список:

1. Анцупова Е. С. Д.Ф.Егоров, А.В.Адрианов и др. Атриовентрикулярная блокада I степени у детей, клинические варианты и диагностика //Вестник аритмологии. – 2008. – №. 52. – С. 57-62.

2. Егоров Д.Ф., Адрианов А.В., Малкина. Е.В. Эндомиокардиальная биопсия из правых камер у детей с прогрессирующими нарушениями ритма и проводимости сердца // Изд. «Человек». СПб. - 2006.- С. 17-18.

3. Орлов В.Н. Руководство по электрокардиографии // Москва: ООО «Медицинское информационное агентство». – 2017. – С.480-481

4. Скотт О. Достижения в области детской кардиологии. // В кн.: Последние достижения в педиатрии. Под редакцией Д.Хала. М. Медицина. - 1983. - С.-106-140.

5. Школьникова М.А., Макаров Л.М., Белозеров Ю.М., Добрынина М.В. Гистографический анализ ЧСС при холтеровском мониторировании у больных с сердечными аритмиями // Кардиология - 1993. - Т.33, №2, - С 31-33.

6. Bexton R.S., Camm A.J. First degree atrioventricular bloc //Eur. Heart J 1984 Mar; 5 Suppl A: 107-9.

7. Bezzina C.R., Rook M.B., Groenwegen W.A. et. al. Compound heterozygoty for mutations (W 156X and R225W) in SCNSA Associated with Severe cardiac Conduction Disturbances and Degenerativ Changes in the Conduction System // Circ. Research. 2003. - V.92. - P. 159.

8. Brink A.J., Ferreira A., Moolmman J.C. et.al. // Gene for progressive familial heart block types I maps to chromosome 19q13. // Circulation 1995. - V.91. - P.1633-1640.

9. Lynch H. T., Mohuiddin S., Sketch M.H., et al. // Hereditary progressive atrioventricular conduction defect: a new syndrome? // JAMA. 1973. - V.225. - P.1465-1470

10. Matsumori A., Matoba Y., Sasayama S. Dilated Cardiomyopathy Associated With Hepatitis C Vims Infection // Circulation. - 1995. - 92:2519-25.

Кулумбегов Георгий Роландович
студент 6 курса, кафедра хирургических болезней № 1
Кулумбегова Илана Роландовна
студентка 5 курса, кафедра хирургических болезней № 1

Kulumbegov Georgii Rolandovich
6th-year student, department of surgical diseases № 1
Kulumbegova Ilana Rolandovna
5th-year student, department of surgical diseases № 1

УДК 616.344-007.64

МАЛОИНВАЗИВНАЯ ХИРУРГИЯ В ЛЕЧЕНИИ ЦЕНКЕРОВСКИХ И ЭПИФРЕНАЛЬНЫХ ДИВЕРТИКУЛОВ

MINIMALLY INVASIVE SURGERY IN THE TREATMENT OF ZENKER'S AND EPIPHRENIC ESOPHAGEAL DIVERTICULA

Аннотация. В статье представлена сравнительная характеристика эндовидеохирургических и открытых методов лечения глоточных (Ценкеровских) и эпифренальных дивертикулов пищевода. Частота встречаемости пищеводных дивертикулов составляет от 1,1 до 6,9%, у большинства пациентов долгое время течение является латентным. В настоящее время среди хирургических методов лечения предпочтение отдается эндовидеохирургическим вмешательствам. Ожидаемыми преимуществами этих операций являются уменьшение длительности пребывания в стационаре, снижение риска послеоперационных осложнений, лучший косметический результат.

Abstract. The article presents a comparative description of endovideosurgical and open methods of treatment of pharyngeal (Zenker’s) and epiphrenal diverticula of the esophagus. The incidence of esophageal diverticula ranges from 1.1 to 6.9%, in most patients the course is latent for a long time. Currently, endovideosurgical interventions are preferred among surgical methods. The expected benefits of these operations are the reduction in the length of hospital stay, a reduction in the risk of postoperative complications and better cosmetic result.

Ключевые слова: дивертикул, пищевод, эндовидеохирургия, дивертикул Ценкера, эпифренальный дивертикул.

Keywords: diverticulum, esophagus, endovideosurgery, Zenker's diverticulum, epiphrenic diverticulum.

Введение. Пищеводный дивертикул представляет из себя мешочек, который выпячивается на одном из участков стенки пищевода. В зависимости от уровня расположения дивертикулы делятся на глоточные (ценкеровские), дивертикулы средней части пищевода и эпифренальные, расположенные над диафрагмой. Дивертикулы пищевода составляют 1,1-6,9% всех заболеваний пищевода, встречаются преимущественно у лиц среднего и пожилого возрастов [3, 1458]. При этом, долгое время дивертикул может оставаться нераспознанным и протекать бессимптомно. Затем пациенты начинают отмечать дисфагию, одинофагию, кашель, неприятный запах изо рта и регургитацию, а в случае аспирации содержимого (чаще ночью, в положении лежа либо при наклоне туловища вперед) течение заболевания осложняется развитием пневмонии или абсцесса легкого. Больные с крупными глоточными дивертикулами могут предъявлять жалобы на появление булькающего звука в шее, известного как симптом Бойса. В редких случаях имеет место разрыв пищевода с развитием медиастинита. Еще более редким осложнением является малигнизация, вызванная хроническим раздражением пищей стенки дивертикула, по гистологическому типу новообразованная ткань в большинстве случаев представляет собой плоскоклеточный рак [6, 795].

Причины и патогенез заболевания не до конца изучены, общепринятой является версия, что возникновению выпячивания стенки пищевода способствует повышение внутрипищеводного давления у пациентов с нарушением моторики пищевода (например, ахалазией кардии).

Золотым стандартом диагностики дивертикулов пищевода является рентгеноконтрастное исследование: пациент выпивает взвесь сульфата бария, после чего ее движение отслеживается во время рентгеноскопии. Вспомогательным методом диагностики является фиброэзофагогастродуоденоскопия, призванная исключить другие патологии верхних отделов желудочно-кишечного тракта. Для дифференциальной диагностики с гастроэзофагеальной

рефлюксной болезнью проводится суточная pH-метрия. Для оценки сократительной способности нижнего пищеводного сфинктера пациентам проводится пищеводная манометрия.

Небольшие дивертикулы, не доставляющие выраженных неудобств пациенту, можно лечить консервативно: изменение режима питания, тщательное пережевывание пищи, употребление большого количества воды после приема пищи.

В течение многих лет методом выбора лечения дивертикула Ценкера являлась открытая дивертикулэктомия с пересечением перстнеглоточной мышцы, в настоящее время все чаще используется эндоскопическая эзофаго-дивертикулостомия. Такой метод является достаточно безопасным, при этом пациент скорее может возобновить прием пищи энтерально. По данным литературы, частота рецидивов при эндоскопической эзофаго-дивертикулостомии составляет 3,5-17%.

Эпифренальные дивертикулы чаще встречаются у пожилых людей. Из-за высокого риска осложнений и смертности показания к лечению таких дивертикулов должно базироваться не на размере дивертикулярного мешка, а исходя из тяжелой симптоматики. Лечение эндоскопическими методами в настоящее время недостаточно полно описано, но существуют данные о более низких показателях смертности и лучшем прогнозе при выполнении лапароскопической чрездиафрагмальной дивертикулэктомии по сравнению с открытыми методами (дивертикулэктомия, миотомия и фундопликация). Важными являются два вопроса, касающиеся малоинвазивной хирургии эпифренального дивертикула: необходимость кардиомиотомии и антирефлюксная хирургия. Данные методы определяются размером дивертикула, сопутствующим расстройством моторики.

Заключение. В настоящее время среди хирургических методов лечения предпочтение отдается эндовидеохирургическим вмешательствам. Ожидаемыми преимуществами этих операций являются уменьшение длительности пребывания в стационаре, снижение риска послеоперационных осложнений, лучший косметический результат.

Библиографический список.

1. Andrási L, Paszt A, Simonka Z etc. Laparoscopic Surgery for Epiphrenic Esophageal Diverticulum // Journal of the Society of Laparoendoscopic Surgeons. 2018. № 22(2).

2. Le Mouel JP, Fumery M. Zenker's Diverticulum // The New England journal of medicine. 2017. № 377(22).

3. Sato H, Takeuchi M, Hashimoto S etc. Esophageal diverticulum: New perspectives in the era of minimally invasive endoscopic treatment // World journal of gastroenterology. 2019. № 25(12). P. 1457-1464.

4. Orlandini B, Barret M, Guillaumot MA. Per-oral endoscopic myotomy for esophageal diverticula with or without esophageal motility disorders // Clinics and research in hepatology and gastroenterology. 2019. № 44(1). P. 82-89.

5. Balci B, Kilinc G, Calik B. Robotic-Assisted Transthoracic Esophageal Diverticulectomy // Journal of the Society of Laparoendoscopic Surgeons. 2018. № 22(2).

6. Abdollahimohammad A, Masinaeinezhad N, Firouzkouhi M. Epiphrenic esophageal diverticula // Journal of Research in Medical Sciences. 2014. № 19(8). P. 795-7.

Тахирова Рохатой Норматовна
Доцент, кандидат медицинских наук, кафедра факультетской педиатрии
Ташкентского Педиатрического медицинского института, г.Ташкент, Республика Узбекистан

Takhirova Rokhatoy Normatovna
Associate Professor, PhD in medical sciences, Department of Faculty of Pediatrics
Tashkent Pediatric Medical Institute, Tashkent, Republic of Uzbekistan

УДК 616.12

ОСОБЕННОСТИ ФУНКЦИИ ВНЕШНЕГО ДЫХАНИЯ У ДЕТЕЙ ПРИ ВРОЖДЕННОМ ПОРОКЕ СЕРДЦА

FEATURES OF THE EXTERNAL RESPIRATORY FUNCTION IN CHILDREN WITH CONGENITAL SPEECH

Аннотация. Исследование проведено у 34 больных детей с врожденным пороком сердца (ВПС). Результаты исследований указывают на необходимость изучения функции внешнего дыхания и гемодинамики у пациентов с ВПС, осложненной легочной гипертензией. В случае ВПС важна оценка равномерности вентиляции, поскольку это нарушение является одним из самых ранних.

Abstract: The study was conducted in 34 sick children with congenital heart disease (CHD). Research results indicate the need to study the function of external respiration and hemodynamics in patients with CHD complicated by pulmonary hypertension. In case of CHD, assessment of the uniformity of ventilation is important, since this violation is one of the earliest.

Ключевые слова: врожденный порок сердца, функция внешнего дыхания, легочная гипертензия.

Key words: congenital heart disease, external respiration function, pulmonary hypertension.

Врожденные пороки сердца (ВПС) занимают одно из ведущих мест в структуре заболеваемости детей и подростков. За последние годы очевидны успехи современной кардиохирургии в лечении врожденных и приобретенных пороков сердца, однако в раннем послеоперационном периоде возникают осложнения в малом круге кровообращения, которые во многом определяют исход операции [4].

Наиболее частым и тяжелым осложнением многих ВПС является легочная гипертензия, которая при несвоевременном лечении приводит к инвалидизации и ранней детской смертности. Это связано с тем, что эффективность легочного газообмена определяется не только кровообращением, но и состоянием аппарата внешнего дыхания. Наличие легочной гипертензии малого круга кровообращения является ведущим фактором риска в развитии сердечной недостаточности при врожденных и приобретенных пороках сердца. Возникает необходимость в систематизации изучения функции внешнего дыхания и гемодинамики у больных с сердечной патологией, осложненной легочной гипертензией [1,2,5]. В отличие, например, от хронической пневмонии и в особенности бронхиальной астмы, при которых данные спирографии в связи с лабильностью бронхомоторики могут изменяться «не по дням, а по часам», результаты исследования при системном заболевании. Согласно нашим данным, довольно стабильно и надежно [3]. Детально описана прямая зависимость между толщиной сосудистой стенки, клеточной пролиферацией интимы легочно-артериолярного русла и степенью повышения артериального давления в легочной артерии, легочным сосудистым сопротивлением, анатомо-функциональным состоянием правого желудочка. С другой стороны, несмотря на то, что нарушение микроциркуляции малого круга кровообращения не может не сказываться на функции внешнего дыхания (ФВД), число работ, посвященных изучению ФВД у больных с пороками сердца, невелико, а результаты зачастую противоречивы [6].

Таким образом, оценка функции внешнего дыхания и гемодинамики до операции у больных с врожденными и приобретенными пороками сердца является весьма актуальной проблемой. Ряд принципиально важных вопросов, связанных с оценкой отдельных звеньев функции внешнего дыхания, нуждается в уточнении и дальнейшей разработке.

Целью исследований явилась изучить состояния функции внешнего дыхания у детей школьного возраста при ВПС с переполнением малого круга кровообращения (ДМЖП и ДМПП).

Материалы и методы исследования. Исследование проводилось на 4-городской детской клинике г. Ташкента у 34 больных в возрасте 7-15 лет. Изначально хотим отметить что, объектом

наших исследования были дети только с ВПС переполнением малого круга кровообращения - ДМЖП (дефект межжелудочковой перегородки) - 18 больных, ДМПП (дефект межпредсердной перегородки) - 16 больных. Состояние пациентов оценивалось по классификации Нью-Йоркской ассоциации кардиологов (NYHA). Все обследуемые дети находились в состоянии фазе относительной компенсации до операции. Контрольную группу составило 20 здоровых детей аналогичного возраста. Для исследования нами использовался спирограф с компьютером, обеспечивающий автоматически измерение показателей. Из вспомогательных тестов нами проводились пневмотахометрия и измерение жизненной емкости легких портативным сухим спирометром.

Результаты и обсуждение. Полученные результаты наших исследований ещё раз подтверждает, что обструкцию в ВПС создают различные изменения в бронхах, включая бронхоспазм, отек и гиперсекрецию. При этом отмечались снижение форсированной жизненной емкости легких (ФЖЕЛ) - 1%, пиковой скорости выдоха (ПСВ) - 25-75%, минутной объемной скорости 25, 50 и 75% (МОС- 25%, МОС- 50%, МОС -75%) во всех анализируемых группах (ДМЖП и ДМПП) сравнении с контрольной группой. Если же при наличии симптоматики со стороны легких ПСВ выше, то это можно говорит как признак рестриктивных изменений (ригидности бронхов и перибронхиального склероза). Признаки рестриктивных изменений (снижение ФЖЕЛ, ОФВ, минутной вентиляции легких - МВЛ) были выявлены у 27% пациентов. У 17% неврастении наблюдается изолированное снижение ПСВ и МОС 25% в связи с рефлекторным спазмом голосовой щели во время пробы объёма форсированного выдоха (ОФВ).

Снижение показателей наблюдалась у детей с ДМЖП снижение МОС 50% (P<0,05). Ни в одном случае не было выявлено бронхообструкции (индекс ОФВ1/ФЖЕЛ>70% у всех больных). Из скоростных показателей спирограммы аналогичные тенденции отмечены для показателя форсированной скорости выдоха 25-75% (ФСВ25-75%) и минутной объемной скорости 50% (МОС50%), (P<0,05). Данные представлены в таблице 1.

Табл.1.

Показатели функции внешнего дыхания при ВПС с переполнением малого круга кровообращения (ДМЖП и ДМПП).

Показатели %	Здоровые дети, n=20	ВПС (ДМЖП) n=18	P	ВПС (ДМПП) n=16	P
ЖЕЛ	89,42±2,01	93,49±3,91	P <0,05	91,82±2,98	P <0,05
ФЖЕЛ	83,09±1,62	68,7±4,21	P <0,01	70,87±4,88	P <0,01
ОФВ1	88,54±1,67	70,96±3,98	P <0,01	72,16±4,01	P <0,01
ПСВ	80,34±2,21	61,64±2,94	P <0,001	71,84±3,14	P <0,01
$МОС_{25}$	85,25±2,35	88,14±7,14	P >0,05	87,81±6,91	P <0,05
$МОС_{50}$	92,85±1,56	68,97±4,18	P <0,05	67,45±3,98	P <0,05
$МОС_{75}$	108,49±2,32	65,88±5,64	P <0,001	75,89±5,95	P <0,001

Рестрикция при ВПС во всех видах данной группы, чаще связана с легочной гипертензии, и наиболее надежным признаком этого состояния является снижение ЖЕЛ и увеличение ФЖЕЛ 1%. Форсирование скорости при этом выше нормы (если нет обструкции). Другие названия двух типов рестрикции – рестрикция вдоха и рестрикция выдоха. К первому состоянию при ВПС (кроме пневмофиброза) приводит ригидность грудной клетки. Такого патологического состояние наблюдалось у 9% пациентов. Снижения усилия дыхательной мускулатуры сначала понижает ПСВ, затем МОС-25%, и лишь когда усилие ослаблено примерно вдвое, снижаются СВ -25%-75%, МОС-50% и МОС- 75% и были достоверно выше (P<0,05). По-видимому, одним из механизмов уменьшения ФЖЕЛ при легочной гипертензии является и возникновение так называемого «альвеолярного мертвого пространства» в силу редукции капиллярного русла малого круга кровообращения (морфологическим субстратом которого является уменьшение площади артериального просвета и поражения уровня респираторных бронхиол). Уменьшение скоростных показателей выдоха (МОС-25-75%, МОС-50%) может объясняться возрастающей на фоне легочной гипертензии ригидностью легких, снижением их эластической тяги и увеличением внутригрудного давления, что приводит к нарушению стабильности дыхательных путей на выдохе.

Определение степени неравномерности вентиляции по аналогичным показателям ДМЖП и ДМПП дает не совсем точную величину, так как в формулу подсчета входит «мертвое»

пространство, которое ориентировочно (без анализа CO_2) оценивается с большой погрешностью. Тем не менее, при ВПС оценка равномерности вентиляции важно, поскольку это нарушение бывает одним из ранних.

Анализ результатов спирографии и его глубина зависят от совершенства аппаратуры и набора измеряемых показателей. С помощью спирометра по ЖЕЛ, ФЖЕЛ и их разности ориентировочно диагностируются обструкция и рестрикция. Благодаря им диагноз обструкции и рестрикции становится достаточно точным. Клиницисты и функционалисты в принципе по-разному трактуют эмфизему, обструкцию и рестрикцию, поэтому всегда необходима их совместная работа выяснение того, что происходит с легкими у данного больного. В наших случаях все дети находились в фазе относительной компенсации так как, при этом, состояние ребенка стабилизируется за счет гиперфункции и гипертрофии отделов сердца и относительного улучшения гемодинамики.

Заключение. Таким образом, результаты наших исследований указывают, что нарушение функции внешнего дыхания у больных врожденными пороками сердца (ДМПП и ДМЖП) обусловлено тяжестью гемодинамических расстройств, и ухудшается по мере увеличения степени легочной гипертензии, что проявляется в увеличении легочной вентиляции, снижении легочных объемов и легочного газообмена, нарушении бронхиальной проходимости, ограничении резервных возможностей легких. Функциональные исследования легких необходимо проводить у всех больных с ВПС, так как, исходя, из выше изложенных поражения легких наблюдаются очень часто, а рентгенологическая и клиническая картина при этом может и не быть.

Библиографический список:

1. Агапитов Л.И., Белозеров Ю.М. Диагностика легочной гипертензии у детей // Российский вестник перинатологии и педиатрии. – 2009. – №4. – С. 24-31
2. Бокерия Л. А., Горбачевский С. В., ШкольниковаМ. А. Руководство по легочной гипертензии у детей. М.; 2013.
3. Тахирова Р. Н., Махаммадкосимова З. Б., Хамиджанова М. А. К. Особенности внешнего дыхания у детей при заболеваниях соединительной ткани //Вопросы науки и образования. – 2019. – №3 (47). С. 179.
4. Hoffman J.I. E. Epidemiology of congenital heart disease: etiology, pathogenesis and incidence // Fetal Cardiology / Healthcare, 2009. - P. 101-110.
5. Dan-Chen Wu, Hong-Da Zhang, Zhi-Cheng Jing. Pediatric Pulmonary Arterial Hypertension, Curr Hypertens Rep. 2013 Oct 27.
6. Guidelines for the diagnosis and treatment of pulmonary hypertension. The Task Force for the diagnosis and treatment of pulmonary hypertension of the European Society of Cardiology and the European Respiratory Society, endorsed by the International Society of Heart and Lung Transplantation. Eur Heart J 2009;30(20):2493-2537.

Научное издание

Коллектив авторов

ISSN 2500-378X

Научный медицинский журнал «Авиценна»
Кемерово 2020